AUS DEM
KANTONSSPITAL LIESTAL, BASELLAND
CHEFARZT DR L. GELPKE
DOZENT FÜR CHIRURGIE

ÜBER GANGRÄNÖSE HERNIEN

INAUGURAL-DISSERTATION
ZUR ERLANGUNG DER DOKTORWÜRDE

VORGELEGT
DER HOHEN MEDIZINISCHEN FAKULTÄT
DER UNIVERSITÄT BASEL

VON
JOS. LEDERGERBER
MED. PRACT. GEW. ASSISTENZ-ARZT AM KANTONSSPITAL LIESTAL
VON WITTENBACH, KT. ST. GALLEN

1922

Aus dem Kantonsspital Liestal, Baselland
Chefarzt Dr. L. Gelpke, Dozent für Chirurgie

Ueber
Gangränöse Hernien

Inaugural-Dissertation

zur Erlangung der Doktorwürde

Vorgelegt
der hohen medizinischen Fakultät der Universität Basel

Von
Jos. Ledergerber
med. prakt. gew. Assistenz-Arzt am Kantonsspital Liestal
von Wittenbach, Kt. St. Gallen.

R. UNIV.
BIBLIOTHEEK
LEIDEN

GENEHMIGT AUF ANTRAG VON
HERRN PROF. DR. R. HOTZ.

I.

Die wichtigsten Fragen auf dem Gebiete der Herniotomie, wie die der primären Darmresektion und andere mehr, sind zweifelsohne schon seit vielen Jahren infolge einer Unsumme von Publikationen und zahlreichen Diskussionen zu einem befriedigenden Abschlusse gekommen. Gerade diese möglichst reichhaltige Zusammenstellung der therapeutischen Maßnahmen und Erfolge der einzelnen Operateure waren zur Erreichung dieses Zieles von weitgehendster Bedeutung. Es soll daher nicht die Statistik des Einzelnen über ein besonders gehegtes und kultiviertes Operationsverfahren ausschlaggebend sein, sondern die Allgemeinheit dasselbe bestätigen und nachprüfen. Auch aus diesem Grunde kommt vielleicht meinem Bemühen irgend welche Bedeutung zu. Leider liegt es nicht in meiner Möglichkeit, viel Neues zu bringen und bin ich, um das Thema einigermaßen zur Darstellung zu bringen, genötigt, mich an viel Bekanntes zu halten. Die Einteilung des Materiales, auf das wir unsere Beobachtungen aufbauen, soll nicht in chronologischer Reihenfolge vorgenommen werden, sondern nach den verschiedenen operativen Behandlungsmethoden erfolgen. Es umfaßt den Zeitraum vom Jahre 1894 bis 1915 und zeigt einen mehr oder weniger deutlichen Wandel und Anpassung der Operationsmethoden an die jeweilen herrschenden Anschauungen, Regeln und Grundsätze der Chirurgie, eine Zunahme der Operationsfälle bei Abnahme der Mortalitätsziffer.

In diesem Zeitraume wurden im ganzen im kantonalen Krankenhause zu Liestal 1497 Radikaloperationen ausgeführt. Darunter waren 1235 freie und 262 incarcerierte Hernien, was einen Prozentsatz von 17,5 ausmacht.

Seit Abschluß der Arbeit sind als neue Fälle hinzugekommen:

	Bruchoperationen	Einklemmungen	Gangrän
1915—1921	514	98	19
1894—1915	1497	262	60
1894—1921 total	2011	360	79
Mortalität:		8,0 %	28,4 später 26,3 % inkl. gangränöse.

Unter den letztgenannten, den Einklemmungsbrüchen, waren 60 mit Darmgangrän, also 22,9 % (Perkovsky 20 %), diejenigen nicht eingerechnet, bei denen Netz allein vorlag, das wegen Schädigung der Vitalität reseziert werden mußte. Um die Darmgangrän im engeren Zusammenhange mit ihrem kausalen Prinzip der Incarceration zu betrachten, sei es mir gestattet, eine, strikte genommen, nicht zum Thema gehörige tabellarische Darstellung über sämtliche incarcerierten Hernien folgen zu lassen.

Tabelle I.

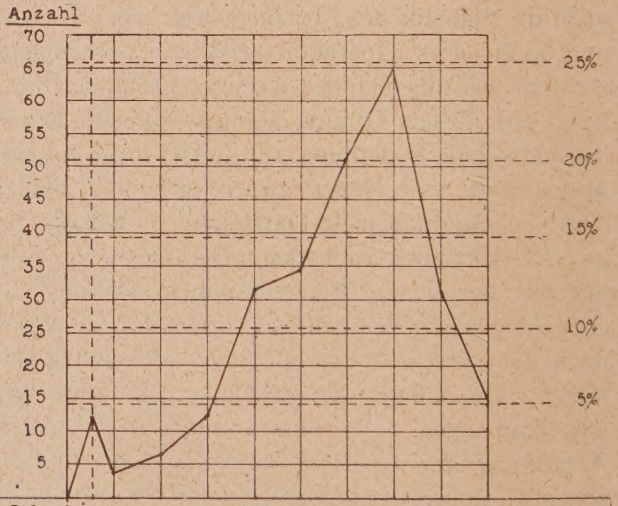

Altersstufe, Jahre	0-5	6-10	11-20	21-30	31-40	41-50	51-60	61-70	71-80	81-90	
Anzahl der Fälle	12	3	6	12	32	34	52	65	32	14	= 262
In Prozenten auf die Gesamtzahl der incarcerierten Fälle berechnet.	4,8	1,1	2,3	4,8	12,1	12,9	19,8	24,9	12,1	5,4	%

Tabelle I gibt die Uebersicht der obgenannten 262 Herniae incarceratae bei Männern und Frauen wieder und veranschaulicht zwei Maxima. Das erste umfaßt die Altersstufe vom 1. bis 5. Lebensjahre mit 12 Fällen. Das zweite Maxi-

mum wird mit 60—70 Jahren erreicht mit einer Beteiligung von 65 Fällen.

Tabelle II demonstriert die Incarcerationsfälle beim männlichen Geschlechte allein mit einer Gesamtzahl von 125 und repräsentiert das erste Maximum mit 12 eingeklemmten Brüchen zwischen dem 1. bis 5. Lebensjahre, um den niedrigsten Stand am Ende des ersten Dezenniums zu erreichen.

Tabelle II.

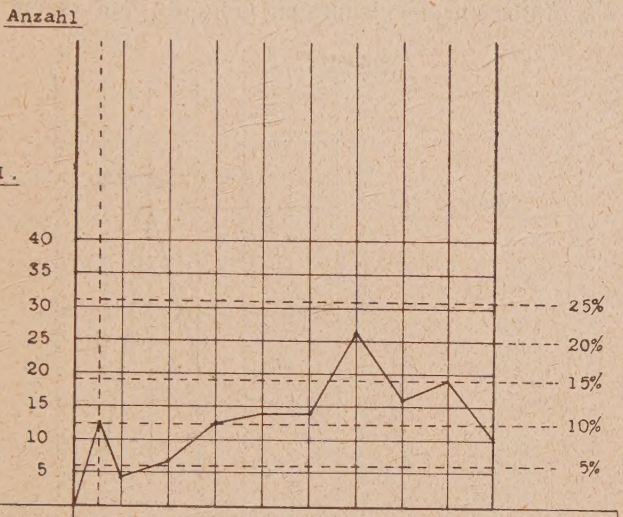

Altersstufe, Jahre	0-5	6-10	11-20	21-30	31-40	41-50	51-60	61-70	71-80	81-90	
Anzahl der Fälle	12	3	6	12	13	13	26	16	18	6	=125
In Prozenten	9,6	2,4	4,8	9,6	10,4	10,4	20,8	12,8	14,4	4,8	%

Zwischen 50 und 60 Jahren wird das zweite Maximum erreicht, das mit 26 Fällen vertreten ist.

Tabelle III gibt die graphische Darstellung der Bruch-einklemmungen bei Frauen allein wieder, wo bei unserm Material bis zum 30. Lebensjahre überhaupt keine Incarcerationen zu eruieren war und die Höchstzahl von 49 Fällen zwischen 61 und 70 Jahren beobachtet wurde.

Während bei Männern das Hauptkontingent auf den Typus der inguinalen Hernie, mit 73 rechtseitigen und 25 linkseitigen entfällt, Cruralhernien nur 25, 16 rechtseitige und 9 linkseitige beobachtet wurden, ferner eine umbilicale und eine obturatorische Hernie; sind bei Frauen die ingui-

nalen Hernien mit 16 linkseitigen und 17 rechtseitigen, die cruralen hingegen mit 65 rechten und 33 linken, die umbilicalen mit 5 und die Obturatoria mit 1 Repräsentanten vertreten.

Tabelle IV registriert die prozentuale Beteiligung der verschiedenen Altersklassen an den gangränösen, mit Darmresektion etc. behandelten eingeklemmten Brüchen, wobei das Auftreten der frühesten Gangrän bei einem Manne im

Tabelle III

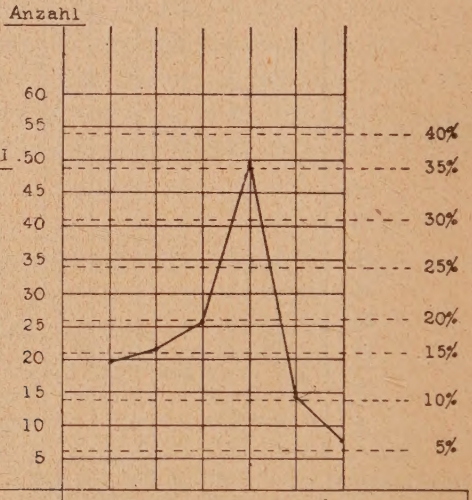

Altersstufe, Jahre	30-40	41-50	51-60	61-70	71-80	81-90	
Anzahl der Fälle	19	21	26	49	14	8	- 137
In Prozenten	13,9	15,3	18,9	35,8	10,2	5,9	%

Alter von 23 Jahren konstatiert wurde. Dieser Befund ist ziemlich auffällig, wenn man bedenkt, daß nach Tabelle I und II eine nicht unerhebliche Anzahl von Incarcerationen schon in frühester Jugend zur chirurgischen Behandlung kommen. Ob dieser Befund in den bei uns beobachteten Fällen eine reine Zufälligkeit bedeutet, oder ob tatsächlich bei jugendlichen Individuen unter 20 Jahren die Resektion nie oder äußerst selten vorkommt, kann nicht mit Sicherheit beurteilt werden. Die Begründung möchte aber in der größeren Vitalität der jugendlichen Gewebe, der größeren Herzkraft, der weniger stark entwickelten Bauchpresse, der geringeren

zur Einklemmung führenden körperlichen Anstrengungen dieses Alters, vielleicht auch in der leichteren Nachgiebigkeit der bindegewebigen, fibrösen Elemente der Bruchpforte beruhen, vielleicht auch darin, daß für jugendliche Individuen früher ärztliche Hilfe beschafft wird als für Greise.

Jedenfalls ist es auffällig, daß die Inguinal-Hernie weit weniger Gegenstand der Darmresektion ist, die Cruralhernie also ihr gegenüber größere Gefährlichkeit besitzt, derzufolge

Tabelle IV.

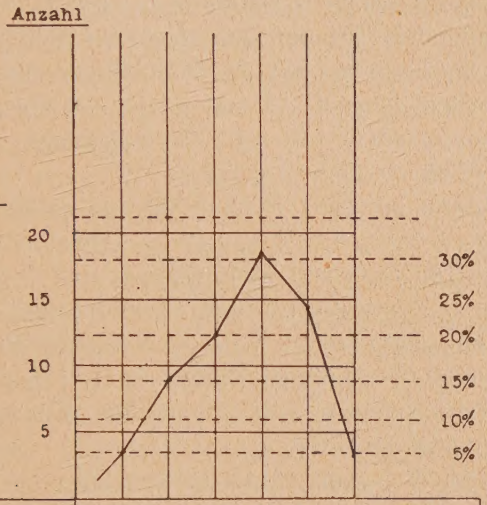

Altersstufe, Jahre	23	30-40	41-50	51-60	61-70	71-80	81-90	
Anzahl der Fälle	1	3	9	12	18	14	3	=60
In Prozenten	1,6	5	15	20	30	23,4	5	%

weit häufiger Gangrän der incarcerierten Intestina erfolgt. In Begründung dieser Annahme verteilen sich die 60 Fälle des Darmbrandes folgendermaßen: Bei Männern 11 inguinale, 8 crurale, bei Frauen 7 inguinale, 32 crurale, 2 umbilicale Hernien. Demzufolge der Schenkelbruch eine Beteiligung von 66% aufweist. Während die Kurve der Incarcerationen in Tabelle I drei Kulminationspunkte aufweist, einen infantilen zwischen dem 1. bis 5. Lebensjahre, repräsentiert durch die angeborenen Leistenbrüche; einen virilen (Leistenbrüche häufig, Schenkelbrüche selten); um das 30ste und einen senilen zwischen den 60. und 70. Lebensjahren (meistens

Schenkelbrüche); erhebt sich die Kurve der gangränösen Hernien von der Mitte des dritten bis zum sechsten Dezennium allmählich, um von da in steiler Dekadenz zu fallen. Dieser Befund möchte die Annahme stützen, daß nicht nur die im höheren Alter häufig auftretende Cruralhernie zur öftern Darmresektion führt, sondern auch die reduzierte Vitalität der Gewebe, die senile Atrophie der innern Organe im gewissen Maße dafür verantwortlich gemacht werden muß.

Nachfolgende Ausführungen geben die Befunde des Bruchinhaltes bei den 262 eingeklemmten Hernien, zugleich unter Bezugnahme auf die Vitalität desselben wieder.

Netz allein 33 mal: 13 mal gangr., 20 mal lebensfähig;
Dünndarm allein 140 mal: 36 mal gangr., 104 mal lebensfähig = 25,7 % gangr.;
Dünndarm mit Netz 70 mal: 19 mal gangr., 51 mal lebensfähig = 27,1 % gangr.,
Dünndarm, Netz und Meckel'sches Divertikel 1 mal: 1 mal gangr. 0,8 %: 27,9 %;
Appendix mit Coecum 7 mal: 1 mal gangr., 6 mal lebensfähig;
Appendix Coecum und Blase 1 mal: 1 mal lebensfähig;
Appendix Coecum und Dünndarm 6 mal: 3 mal gangr., 3 mal lebensfähig;
Blase allein 2 mal: 2 mal lebensfähig;
Colon transversum 1 mal: 1 mal lebensfähig;
S. romanum 1 mal: 1 mal lebensfähig.

Isolierte Netzbrüche wurden nahezu übereinstimmend mit Lessing (9,6 %) und Weyprecht 11 % in ca. 12,5 % angetroffen; im Gegensatz Waydel 25 % und Bundschuh 16 %, die einen höheren Prozentsatz angeben. In den meisten Fällen fanden wir entzündlich veränderte Verdickungen, Fixationen infolge entzündlicher Vorgänge, lipomatöse und ganz ausnahmsweise zweimal zystische Degenerationen, daneben vitale Schädigungen entweder in Form einer Nekrose, Gangrän oder Thrombose der Netzgefäße, die Gegenstand der Resektion wurden. Hierin waren wir bestrebt, so konservativ wie möglich zu verfahren und leicht verändertes, fixiertes Omentum nur zu lösen und zu reponieren, die Resektion nur soweit wie absolut nötig auszudehnen, von der Anschauung

ausgehend, *dieses wichtige, peritoneale Schutzmittel dem Körper zu erhalten.*

Netz und Darm waren 71 mal Bruchinhalt bei 27,9% der incarcerierten Hernien, dabei war der Darm 20 mal von solcher Beschaffenheit, daß er reseziert werden mußte und in 51 Fällen wurde er in dieser Kombination als lebensfähig befunden. Es scheint also, übereinstimmend mit Lessing, Bundschuh und Weyprecht, das mit eingeklemmte Netz nicht allzu große Bedeutung zur Erhaltung der Lebensfähigkeit des Darmes zu besitzen. Während andere ihm als Schutzorgan größeren Wert beimessen, fanden wir bei Epiploo-Enterocele den mit eingeklemmten Darm in 27,9% nekrotisch und nur in 25,7% bei Enterocele allein.

II.

Bei Besprechung der gangränösen Hernien gibt es zuerst den Begriff Gangrän festzustellen, resp. zu bestimmen, in wie weit er für die nachfolgenden Erörterungen Geltung haben mag. Man findet denselben unter den verschiedenen Autoren verschieden definiert, so kommt Grampe zu einem ungewöhnlich hohen Prozentsatz von 53 aller incarcerierten Hernien, indem er sämtliche Fälle von einfachem Gangränverdacht, also von der Schnürfurche und der verdächtigen Verfärbung bis zum ausgesprochenen Darmbrande dazu rechnet.

Weyprecht dehnt den Begriff weniger weit aus, indem er zur evidenten Wandnekrose noch jene Fälle subsumiert, bei denen sich nachträglich nach erfolgter Reposition eine Kotfistel oder Perforationsperitonitis hinzugesellte. Wir hingegen rechnen wie Rothe, Lessing und andere, unter genannte Rubrik nur diejenigen Fälle, bei denen irgend ein operativer Eingriff, wie Uebernähung, Keilresektion, Darmresektion, Anus praeter naturalis unternommen wurde. Somit stellt sich die Gesamtzahl der brandigen Brüche auf 60 zu 262 eingeklemmten Hernien, was einem Prozentsatz von 22,9 entspricht.

Daß die Beurteilung der Lebensfähigkeit des Darmes, namentlich in früheren Zeiten, mangels sicherer Kriterien oft zu verhängnisvollen Sekundärperforationen führte, beweist nach Gräfe die Statistik von Tscherning, der unter 73 Todes-

ursachen nach Herniotomie nicht weniger als 26 Fälle anführt, bei denen die Lebensfähigkeit des Darmes nicht richtig eingeschätzt wurde und eine konsekutive Peritonitis zum Tode führte. Die Schwierigkeit der Beurteilung erklärt Tscherning dadurch, daß der Brand häufig von der Schleimhaut aus seinen Weg nimmt, somit wird also ein glänzendes Epithel der Darmoberfläche noch lange nicht ein sicheres Kriterium der Lebensfähigkeit desselben darstellen.

Der Darmdurchbruch soll nach seinen Angaben fast in der Regel von innen nach außen vorbereitet sein, von anderer Seite wird der Beginn der Gangrän an den Punkt der größten Gewebsspannung, also in die äußerste Schicht verlegt. Er führt bei 24 Fällen diesbezügliche, genauere Angaben durch. Dieser Meinung stimmen auch Hab und Hagedorn bei und letzterer berichtet über 20% Mortalität nach Darmreposition.

Im Laufe der Zeit lernte man die Vitalität des Darmes ziemlich zuverläßig einschätzen, instruiert durch eine Summe von Erfahrungen.

Das Bruchwasser kann bekanntlich nur im Vereine mit anderen Symptomen für die Beurteilung der Lebensfähigkeit der Intestina in Frage kommen. Strömt nach der Eröffnung des Bruchsackes ein stinkendes, trübes, fäkulentes oder eiterig-fäkulentes Wasser ab, so wird es sich in der Mehrzahl der Fälle um schwere Darmwandschädigungen handeln. Nach Reichel ist der Darm umso lebensfähiger, je klarer und reichlicher Bruchwasser ist. Doch gibt es bekanntlich auch Darmbrand wo kaum eine Spur davon vorhanden, was dann der Fall ist, wenn es sich um eine ausgesprochene scharfe Einklemmung handelt, bei der durch die Spannung des Einklemmungsringes jegliche Blutzu- und -Abfuhr abgeschnitten ist und eine absolute Anaemie oder hochgradige Ischaemie besteht.

Martina führt in erster Linie als Kriterium der Lebensfähigkeit des Darmes an, ob es möglich ist, mit physiologischer Kochsalzlösung spätestens innert einer Viertelstunde peristaltische Wellen zu erzeugen. In der Regel bedienten auch wir uns dieser leicht zu handhabenden und allgemein üblich gewordenen Bespülung des vorgelagerten Tractus, mit dieser isotonen Lösung von ca. 42—45° C. Bleibt der Darm nach

15 Minuten an der Stelle des Incarcerationsringes noch dünn, geht die Peristaltik nur bis zum Beginn desselben und nicht als kontinuierliche, fortschreitende Welle darüber hinaus, so muß man ohne Zweifel resezieren.

Von keineswegs untergeordneter Bedeutung ist der Tonus der Darmwand, das heißt die Tendenz, mit der die mit dem Finger eingedrückte fragliche Partie, die Rundung, ihre normale Konfiguration wieder annimmt. Bleibt die betreffende Stelle, wie Gelpke sich ausdrückt, wie ein eingedrücktes, nasses Kartenpapier, so wird man kaum fehl gehen, sich zu einem weitern chirurgischen Eingriffe zu entschließen.

Plumer empfiehlt Zurücklagerung in das Cavum abdominale, selbstverständlich unter gewissen Vorsichtsmaßregeln von der rationellen Voraussetzung ausgehend, daß hier für den schon ohnehin geschädigten Darm die besten physiologischen Bedingungen erfüllt sind, um sich dabei zu erholen. Er verurteilt das Liegen an der Luft, namentlich aber den Zug am Mesenterium und die dadurch bedingte Anspannung und Abknickung der Gefäße.

Die Erregbarkeit mit dem elektrischen Strom befürwortet Dieffenbach, die, wie er selbst angibt, sich aber nicht mit absoluter Sicherheit auch bei lebendem Darme auslösen läßt, auch ist ihre Handhabung komplizierter und zeitraubender.

Als sicherste und wichtigste aller Beurteilungsmöglichkeiten mag die von Kocher angeführte sicht- und fühlbare Pulsation der Mesenterial- und Darmgefäße gelten, die aber nur dann praktisch verwertbar ist, wenn die Einklemmung nicht hart am Mesenterialansatze stattgefunden hat, oder an der Darmwand selbst (Darmwandbruch). Intra Oper kann nach Bärlocher und Feurer die lebhafte Blutung aus der Schnittfläche als untrügliches Zeichen verwendet werden, das zugleich die Ausdehnung genügender Resektion in zuverlässiger Weise markiert.

III.

Es bleibt nur noch die Frage zu erörtern übrig, was nach Erschöpfung aller üblichen Kriterien zu tun ist im Falle von wirklich zweifelhafter Vitalität. In Praxis wird man zwar

nicht gerade häufig vor diese Frage gestellt, denn meistens wird der Entscheid als Resultante des Gefühles, der Erfahrung und Prüfung der angeführten Lebensmerkmale mit ziemlicher Sicherheit zu treffen sein. Unter den 262 incarcerierten Hernien beobachteten wir achtmal Perforation mit Exitus, wo während der Operation die Prognose auf Lebensfähigkeit des Darmes gestellt wurde.

Es stehen nun in schwer zu entscheidenden Fällen verschiedene Wege zu Gebote, von denen der einfachste und sicherste die Resektion der brandverdächtigen Schlinge sein wird. Mikulicz, ein entschiedener Anhänger derselben, bemerkt dazu, daß er bei Gangränverdacht lieber reseziere. Perkovsky, Sonnenburg, Garré und wohl die meisten der modernen Chirurgen stehen auf dem gleichen Standpunkte und befürworten, lieber einmal zu viel zu resezieren, als eine riskante Schlinge zu reponieren, zumal es sich unter solchen Umständen fast immer um Patienten mit annehmbarem bis gutem Allgemeinbefinden handelt und die Resektion an und für sich gute Prognose liefert.

Eine andere Möglichkeit besteht in der temporären Vorlagerung brandverdächtiger Intestina vor die Bruchpforte, verbunden mit ausgiebigem Debridement und lockerer Fixation in die Herniotomie-Wunde. Dies bedeutet allerdings nach unserm Dafürhalten für den schon geschädigten Darm einen noch größeren Insult, ist er doch dann dem ihm am meisten zusagenden Milieu enthoben, die mesenteriale Blutzufuhr und Kotpassage in nicht unerheblichem Maße gestört. Es ist fast mit Sicherheit anzunehmen, daß eine größere Anzahl der gefolgten sekundären Durchbrüche ausgeblieben wäre, würde der Darm unter physiologische Lebensbedingungen versetzt worden sein. Man muß sich daher nicht wundern, wenn dieser Standpunkt heute immer mehr und mehr verlassen wird. Dem Prinzip der erleichterten und raschen Kotpassage Genüge leistend, die schädliche Gewebsspannung und Füllung der Schlinge vermeidend, legt Helferich zwischen beiden Schenkeln der vorgelagerten Schleife eine seitliche Anastomose an. Er reponiert hierauf die Verbindungsstelle ins Abdomen, während die verdächtige Partie vorgelagert

bleibt, und wartet das Schicksal derselben ab, um gegebenen Falls ohne Resektion auszukommen, oder sie wenigstens unter günstigerem Befinden des Patienten ausführen zu können.

Als ernster Konkurrent der primären Darmresektion bei Gangränverdacht steht die von Gelpke ausgeführte und von ihm genannte, *bedingte intraperitoneale Verlagerung* da. Die ersten diesbezüglichen Aufzeichnungen stammen in den durchgemusterten Krankengeschichten aus dem Jahre 1896. Er verfährt dabei wie folgt. Nach erfolgter Herniotomie und Spaltung der Bruchpforte wird durch den mesenterialen Ansatz des Darmes in radiärer Richtung, um keine Gefässe zu drosseln, eine Schleife eines starken Katgutfadens geschlagen.

Der Darm wird hinter die Bruchpforte reponiert und durch diesen Zügel in der Wunde unter sehr schonendem Zuge fixiert. Hierauf erfolgt lockere Jodoformgazetamponade zu beiden Seiten des Darmes, um durch diesen Reiz einen lokalen prophylaktischen Peritonealschutz zu erwirken. Es hat sich jedoch gezeigt, daß schon in den meisten Fällen durch die Maßnahme der Fixation hinter der Bruchpforte auch ohne Tamponade genügend Garantie geboten ist, um bei eventuellem, spontanem Durchbruche das Peritoneum zu schützen. Wenn die betreffende Darmschlinge nicht frei im Abdomen lagert, so bewirkt eine langsam sich vorbereitende Perforation eine mehr oder weniger ausgedehnte Fixation und Verwachsung, und die Entleerung von Kot erfolgt fast ausnahmslos nach außen durch die provisorische, partiell verschlossene Bruchpforte. Durch diese Vorsichtsmaßregeln ist es denn auch erklärlich, daß nicht mehr als acht Perforativ-Peritonitiden auf die hier beobachtete Gesamtzahl von eingeklemmten Brüchen zu konstatieren waren. Ja selbst wenn die Perforation vor völlig komplettem, lokalem Abschlusse erfolgen sollte, so ist der Darm durch die Fixation in der Darmbeingrube *in der denkbar günstigsten Position, ähnlich wie die Appendix,* und es besteht große Möglichkeit, daß infolge der Nachbarschaft des Netzes, der günstigen Mesenterialverhältnisse, an Stelle einer Kotfistel ein abgesackter Kotabszeß entsteht. Beide Vorkommnisse wurden

beobachtet. Das Weglassen der Tamponade scheint für die Erleichterung der Kotpassage nicht unwesentlich zu sein. Abknickung, Strangulation und Volvulus durch die in der Nähe der Bruchpforte angeheftete Darmschlinge haben wir nicht beobachtet; befindet sich doch der Darm kaum in einer andern Lage als bei irreponibler Hernie. Der Katgutfaden braucht als resorbierbares Material nicht entfernt zu werden. Eine allfällig sich bildende Kotfistel schließt sich fast ausnahmslos. Dieses Verfahren wurde im Kant. Krankenhause Liestal oft angewandt *bei Brandverdacht des Darmes, oder wenn bei primärer Resektion die Vereinigung durch Naht oder Knopf wegen Infiltration des zuführenden Schenkels, Brüchigkeit der Gewebe etc. nicht zuverlässig war.* Schließlich wurde in den letzten Jahren fast in allen Fällen von Resektion die bedingte Versenkung ausgeführt, als unschädliche und stets willkommene Sicherung der Resektion. In nicht seltenen Fällen verhindert die entzündliche Fixation und Verklebung schon a priori die Darmperforation. Wilms spricht in seinem Lehrbuche der Chirurgie bei Abhandlung der Hernien über einen analogen Operationsmodus, indem er ebenfalls hinter die Bruchpforte reponiert mit einem Seidenfaden, der später wieder gelöst werden muß, den Darm durch den mesenterialen Ansatz befestigt. Hierauf folgt lockere Tamponade mit Drainage mit partiellem Verschlusse der Herniotomiewunde.

Solieri und Tauffer weisen auf die Vortrefflichkeit der prophylaktischen Netzumhüllung bei bedingter Lebensfähigkeit des Darmes hin, um die Perforationsgefahr zu verhüten und die freie Bauchhöhle vor dem Infekt zu bewahren.

IV.

Wir beobachten wie Schloffer, Fuchsing, Hain und andere relativ oft nach gangränösen und incarcerierten Hernien, wenn auch die Operation in Lokalanaesthesie ausgeführt wurde, Temperaturanstiege bis zu 38 und darüber, selbst bei später erfolgter Primaheilung. Wir sind übereinstimmend mit anderen der Meinung, daß solche Reaktionen des Körpers der Ausdruck

stattgefundener Resorption toxischer Stoffe sind, zu deren Möglichkeit die Stauung des Darminhaltes, die Störung der Blutzirkulation, die Emigration von Bakterien durch die mehr oder weniger lädierte Darmwand reichlich Gelegenheit bietet. Selbst nach Taxis ist die Hyperthermie kein seltenes Vorkommnis. Als weitere Aeußerung der Intoxikation ist nach Englisch und Frank die temporäre Albuminurie aufzufassen. Die Oligurie und mangelhafte Stickstoffausscheidung ist in der Hauptsache als Folge des gestörten Stoffwechsels, der geschädigten Resorption und der Inanition zu erklären. Das Auftreten von Indikan, als Ausdruck der abnormen Fäulnis und gesteigerten Zersetzung des Darminhaltes. In einzelnen Fällen von lange andauernder Incarceration mit Darmgangrän, beobachteten wir erstaunliche Mengen von Indikan, sodaß bei der von Jaffe angegebenen Probe durch Zusatz von einigen Tropfen gesättigter Chlorkalklösung zum Urinsalzsäure-Gemisch bei Luftoxydation eine tiefe schwarzblaue Färbung, sowohl im auffallenden wie durchfallenden Lichte entstand. Garré und Bönnecken haben durch die Untersuchung des Bauchwassers nachgewiesen, daß die Auswanderung der Bakterien durch die Darmwand schon früher erfolgt, ehe die Lebensfähigkeit desselben sichtlich geschädigt ist. Daraus erklärt sich denn auch die relativ hohe Zahl von beobachteten Sekundaheilungen nach gangränösen Hernien. Bönnecken hat im Tierexperimente nach künstlichem Darmverschluß ähnliche Symptome, wie oben beschrieben, erzeugt und sah die Tiere durch peritoneale Sepsis und Resorption zu Grunde gehen.

Hier mögen einige zusammenfassende Daten verschiedener Kliniken über gangränöse Hernien folgen. Bärlocher berichtet in der Zusammenstellung des Materiales aus dem Kantons-Spital St. Gallen von 1881—1905 über eine Gesamtmortalität bei Hernia gangränösa von 58 %, Petersen 48 %, Mikulicz 64 %, Hofmeister 62 %, Zeidler 55 %, Rostocks Zusammenstellung über Primärresektion beläuft sich auf 40 %, Bundschuh aus der Klinik Czerny führt eine Gesamtsterblichkeit bis zum Jahre 1902 = 66 % an, die bis 1907 auf 32 % zurückgegangen war. Graser erwähnt im Handbuch der praktischen Chirurgie 33,3 % als Resultat sämtlicher in der Klinik Erlangen vor-

genommenen Operationen bei brandigen Brüchen. Martina berichtet, das Material der Prager Klinik bearbeitend, über 19,4 % Mortalität bei primärer Darmresektion. Hier ist zu bemerken, daß naturgemäß derjenige die besten Resektionsresultate haben muß, welcher die Grenzen der Resektion sehr weit streckt, d. h. auch da reseziert, wo ein anderer reponiert. Um ein richtiges Bild der Güte der verschiedenen Operationsverfahren zu haben, muß man neben die Resultate der Resektion diejenigen der Herniotomie im allgemeinen stellen, letzteres ist dann endgültig entscheidend. Aus dem Vergleich der vorliegenden Resultate ergibt sich eine nicht unbeträchtliche Abnahme der Mortalität im Laufe der Jahre, bedingt durch verbesserte Operationstechnik, zum größten Teil jedoch aus der Erweiterung der Indikationsstellung für primäre Darmresektion auf Kosten der anderen Operationsverfahren. Hilgenreiner berechnet die Mortalität der primären Darmresektion bis 1892 auf 66 %, die bis 1907 auf 33 % zurückgebracht wurde.

Die von uns operierten Fälle mit *Darmbrand* lassen sich unter folgende Tabelle rubrizieren.

Art der Operation	Anzahl	Geheilt	Gestorben	Mortalität
Anus praeter natural.	5	1	4	80 %
Uebernähung	13	10	3	30,7 %
Keilresektion	4	2	2	50 %
Primäre Darmresekt. mit Naht	7	5	2	28,5 %
Primäre Darmresekt. m. Knopf	31	25	6	19,3 %
Gesamtzahl der operat. Fälle	60	43	17	28,3 %

Auf dem chirurgischen Kongresse 1898 verteidigte von Brahmann, gestützt auf seine Erfahrungen, das Anlegen des Anus praeter naturalis. Er referierte über 66 Fälle mit einer Gesamtmortalität von 45 % gegenüber nur zwei Darmresektionen. Den entgegengesetzten Standpunkt vertrat Martina, das Material von der Klinik Nicoladoni betrachtend, der ausnahmsweise die primäre Darmresektion ausführte, mit einem bis dahin noch nie erreichten Effekte von 19,4 % Mortalität. König vertrat den Standpunkt, daß in Fällen schweren Kollapses bei ausgedehnter Phlegmone, bei vorhandener Peritonitis der Anus praeter anzulegen sei. Soviel steht heute fest,

daß bei der modernen Indikation zur Anlegung desselben die meisten Kranken zu Grunde gehen, sei es durch Peritonitis oder Sepsis, wegen Sterkorämie oder Inanition infolge Darmausschaltung. Diejenigen, welche nicht primär dabei unterliegen, gehen noch zum Teil zu Grunde, wenn es gilt, den Anus zum endgültigen Verschlusse zu bringen. In der Tat schwanken die Statistiken verschiedener Autoren zwischen 70—80 %, in vielen Fällen sogar bis 100 %; so Bundschuh 71 %, Zaradnicki und Bärlocher 100 %. Wenn überhaupt je eine Statistik die Brauchbarkeit einer Methode beweist, so ist es die von Martina. Bis zu diesem Zeitpunkte war man der Meinung, daß die Darmnaht nur an gesundem, von ihrem Inhalte möglichst befreitem Darme angewandt werden dürfe. Aus diesem Grunde betrachtete man dieselbe bei mehr oder weniger geschädigtem Darme als kontraindiziert und an ihre Stelle sollte der Anus treten. Dieser sollte so lange persistent sein, bis zum Gesunden des Darmes, den man sich sekundär durch Darmnaht zu verschließen traute.

König hat die Indikation zur Anlegung des Anus praeter in heute noch gültiger Weise präzisiert, indem er denselben nur bei schwerem Kollapse, bei perihernіärer Phlegmone, bei bereits vor der Operation bestehender Peritonitis, als angezeigt erachtet. Auch wir stehen auf der Seite der prinzipiellen Gegner desselben, aller seiner Gefahren und der später nötigen Nachoperationen eingedenk, haben wir ihn nur da angewandt, wo es sich um ganz verzweifelte Fälle handelte, die eine andere, länger dauernde Operation erst recht aussichtslos erscheinen ließen. Vereinzelte Operateure, die denselben nicht bloß als ultima ratio betrachten, haben eine bessere Statistik zu verzeichnen, wodurch aber keineswegs die Gesamtmortalität des Darmbrandes reduziert wird. Martina taxiert ihn als entbehrlich, sogar kontraindiziert und will nur einen Notbehelf für die Privatpraxis in ihm ersehen. In allen Fällen, wo wir unserm Prinzipe untreu wurden, handelte es sich um lange Incarcerationsdauer von 5—10 Tagen, derzufolge die Patienten mit dem ausgesprochensten Bilde der Sterkorämie zur Operation kamen. Viermal war eine Perforation in dem Bruchsack mit den ausgesprochenen phlegmonösen Prozessen

der Brucksackhüllen zu konstatieren, und so ist es denn auch begreiflich, wenn drei Todesfälle auf Kosten einer konsekutiven Peritonitis zu schreiben sind. Ein anderer Patient erlag einige Stunden nach der Operation einem Kollapsanfalle, und bei der Autopsie zeigte sich ein freies Peritoneum, daneben hochgradige Myokardveränderungen. Der einzige Patient mit einer sechstägigen Einklemmung, bei dem keine Perforation in die Bruchsackhüllen zu konstatieren war, bei dem der Anus angelegt wurde wegen Herzkollaps intra operationem, genas und konnte nach Ablauf von vier Monaten, nach Beseitigung des widernatürlichen Afters durch Resektion, geheilt entlassen werden. Sub 5 der Krankengeschichten wurde bei einem 71jährigen Landwirte mit Hernie cruralis und Phlegmone des Bruchsackes, der, wie oben bemerkt, an septisch-eiteriger Bauchfellentzündung am fünften Tage sub finem vitae kam, am dritten Tage nach der Operation ein Prolaps der eingenähten Darmschlingen infolge Hustens bei Bronchitis beobachtet. Dieselben mußten wegen Verunreinigung auf beträchtliche Länge abgetragen werden. Um ausgiebige Entleerung nach angelegtem After zu bewirken, wurde in die zu- und abführende Darmschlinge ein dickes Drain mit seitlichen Oeffnungen eingelegt.

Wenn der Darm in den Bruchsack perforiert oder gar eine Phlegmone des Bruchsackes sich hinzugesellt, daß also die Möglichkeit besteht, selbst durch eine sorgfältigst ausgeführte Herniotomie das Bauchfell zu infizieren, so rivalisiert mit dem Anus praeter *die Herniolaparotomie.* Name und Empfehlung des Verfahrens der Herniolaparotomie finden sich in der Literatur zum erstenmal im Korrespondenzblatt für schweiz. Aerzte 1890 (Herniologisches von L. Gelpke). Hesse und Haeckel empfehlen die letztgenannte in jedem verdächtigen Falle durchzuführen und zwar zuerst die Laparotomie im Anschlusse daran die Herniotomie mit Ausräumung des Bruchsackes. Als Vorteil dieses Verfahrens wird die sichere Fernhaltung des Infektes vom Bauchfell gepriesen. Nach Eröffnung der Bauchhöhle lassen sich die mesenterialen Verhältnisse des Darmes, sowie dieser selbst, in voller Ausdehnung übersehen und beurteilen. Der Eingriff ist für den

Patienten allerdings ein bedeutender, soll aber immerhin eine bessere Prognose als der Anus praeter gewähren. Tietze und Samter verlangen ebenfalls unter obgenannten klinischen Befunden als unumgängliches Postulat die Laparotomie vor dem Bruchkanale und glauben so unter allen Umständen die Peritonitis vermeiden zu können.

Wir haben einen Fall mit 4-tägiger Incarceration (unter Nr. 31) bei primärer Resektion mit Knopf angeführt, mit Temperatur von 38,2 Grad. Rötung, Schwellung und Schmerzhaftigkeit des Bruchsackes mit bestem Erfolge so behandelt. Eröffnung der Bauchdecken 3—4 cm über dem Poupartschen Bande, parallel zu diesem in einer Ausdehnung von ca. 15 cm. Zuschließen der zu- und abführenden Darmschenkel, Resektion, axiale Anastomose mit Knopf. Abtamponade der Bauchhöhle gegen die Bruchpforte, durchführen des Tampons durch die Laparotomiewunde nach partiellem Verschlusse derselben. Im zweiten Akte Debridement, Ausräumung des Bruchsackes und Tamponade mit Drainage der Hüllen derselben. Teilweiser Verschluß des Leistenkanals. Am 6. Tage Lockerung der Abdominal-Tamponade und der des Bruchsackes, am 10. Tage Entfernung beider. Heilung per secundam.

Der Behandlung der gangränösen Hernien lag das Prinzip zu Grunde, wie bei der gewöhnlichen Radikaloperation in einer Operationssitzung zu Ende zu kommen. So ging man immer mehr von der Anwendung des Anus praeter naturalis ab, die quasi der Vorstellung einer Selbstheilung, einer Naturheilung entspricht und wandte sich der primären Darmresektion zu, da diese nicht nur die operative Nachbehandlung vereinfacht, die Operation selbst nicht allzu schwierig gestaltet, sondern auch die Mortalität um ein bedeutendes reduziert. Schon im Jahre 1891 empfahl kein geringerer als Mikulicz die primäre Darmresektion auf das entschiedenste. Im Jahre 1898 trat der schon wiederholt erwähnte Martina mit seinen Epoche machenden Angaben über primäre Resektion auf. Aus den oben angeführten Statistiken geht hervor, daß auch bei uns die Operation der Wahl die primäre Darmresektion gewesen ist (in 38 Fällen), und daß wir dieselbe den leichteren aber unsicheren Methoden, der Invaginationsübernähung und

Keilresektion (die zwar anfänglich, wenn zulässig, ziemlich oft ausgeführt), später immer mehr vorgezogen haben.

IV.

Es sei hier eine kleine chronologische Exkursion über Entwicklung der Darmchirurgie gestattet. Die Methode oder, besser gesagt, das Bestreben der Darmvereinigung soll schon nach den Angaben Sachs im 13. und 14. Jahrhundert geübt worden sein. Salicet Reger, Guy de Chauliac und andere befaßten sich damit. Fast allgemein war damals eine Art Intubation gebräuchlich, indem die Darmenden über einem Fremdkörper vereinigt wurden. Als solche wurden verwendet dünnwandige Röhrenknochen, Trachealstücke oder getrockneter Darm. Nach einfachem Ueberziehen wurde eine mehr oder weniger ungenügende Fixation der Darmenden aneinander vorgenommen. Diese Methode, in Frankreich mit dem Namen „quatre maîtres" benannt, mag vorbildlich gewesen sein für die spätern perfektionierten Vereinigungsarten; denken wir dabei in erster Linie an den von Murphy in die Chirurgie eingeführten Knopf. Mehrere Jahrhunderte später führte Duverger der einfachen Intubation, die freilich noch unvollkommene Darmnaht hinzu. Desault, Scarpa, Chopard und andere mehr bedienten sich zum Zwecke leichterer Darmvereinigung ebenfalls röhrenförmiger Fremdkörper, die alle den erschwerten Abgang per vias natur. zu ihrem Nachteile in sich vereinigten. Gelpke wandte in den neunziger Jahren röhrenförmige Schaltstücke eines resorbierbaren Materials an, das durch verschiedene Verfahren resistenter gemacht wurde, um darüber die chirurgische Darmnaht einfacher, rascher und sicherer anlegen zu können.

V.

Bemerkenswerte Angaben und genauere Mitteilungen über Darmresektion bei gangränösen Hernien stammen aus dem Jahre 1730, durch Albert von Haller überliefert. Er beobachtete auch an einem Falle, der später wegen anderer Krankheit zur Autopsie kam, die Restitutio ad integrum nach

ausgeführter Darmnaht. Den endgültigen Entscheid brachten Jobert 1824 und Lembert 1828, die beide die Serosaeigenschaft der raschen Verklebung zum Grundprinzip in sich trugen. Lembert erkannte auch, daß in einigen Fällen von Nahtinsufficienz der Durchbruch längs des Fadenkanals erfolgt war, vermied von dort ab die Darmwand in allen Schichten zu durchstechen und fügte so das zweite Grundprinzip der modernen Darmnaht hinzu. In der antiseptischen Aera führten Kocher 1877, Langenbeck und Lücke die ersten Resektionen aus, zum Teil nach dem Typus des Invaginationsverfahrens, verbunden mit Darmnaht, zum Teil als regelrechte Enterorrhaphie.

In der aseptischen Aera ist die lege artis ausgeführte Enterorrhaphie Gemeingut aller Chirurgen geworden. Gegen die Naht werden folgende Argumente ins Feld geführt. Die lange Zeitdauer ihrer Applikation. Um dies zu vermeiden, bevorzugte man die einfache Knopfnaht, bei axialer End- zu Endvereinigung, gedeckt mit einer Sero-serosa-Naht. Es scheinen dabei zwei Stellen geringeren Widerstandes als Disposition sekundärer Inkontinenz in Betracht zu kommen. Die eine am mesenterialen Ansatze, wo beide Serosablätter sich teilen, den Darm zwischen sich fassend, eine genaue Peritonealisierung also schwierig ist; die andere an der höchsten Kuppe der Vereinigungsstelle, als Folge ungenügender Ernährung. Der ersten Schwierigkeit ging man durch eine zweite Nahtreihe, oder durch Anlegen einer Sero-serosa-Naht mehr oder weniger aus dem Wege; der anderen dadurch, daß man, um bessere Ernährung zu erwirken, den Darm in schräger Richtung abstutzte.

Auch ist die Anastomose bei ungleichem Kaliber des Darmrohres ein wenig erschwert, was jedoch durch Schrägschnitt des kollabierten, leichte Faltung des gedehnten Schenkels korrigiert werden kann. Seit Einführung der doppelreihigen Darmnaht durch Czerny 1880 sollen indessen einige Stenosen und ungenügende Durchgängigkeit beobachtet worden sein. Um größere Verbindungsöffnung zu erreichen und zugleich die Nachteile der axialen Anastomose zu umgehen, entschloß man sich zum stumpfen Verschlusse der Darm-

enden mit Seit- zu Seitvereinigung in gut ernährter Darmpartie. Dies konnte wiederum nur auf Kosten einer erschwerten, nicht mehr in der peristaltischen Richtung gelegenen Entleerungsöffnung erreicht werden. Es scheinen die angeführten Hindernisse keine ernstlichen Gründe gegen die Darmnaht zu sein und sich auch durch einige Vorsicht und genügende Technik überwinden zu lassen. Was die Größe und Ausdehnung der Resektion anbelangt, so ist sie nicht abhängig von der Ausdehnung der Gangrän allein, sondern wird vor allem durch die Beschaffenheit des oralen Darmabschnittes mitbestimmt. So waren wir hie und da wegen entzündlicher Infiltration und Morschheit der Gewebe im Interesse einer zuverlässigen Naht genötigt, ein beträchtliches Stück des Darmes, ein Vielfaches der Gangränausdehnung, zu opfern. Vereinzelt mußte die Abtragung eines Darmstückes wegen Thrombose und Infarzierung des zugehörigen Mesenteriums wegen zircumscripter Gangrän beider Schnürfurchen erfolgen, in der überwiegenden Mehrzahl der Fälle aber wegen Brand der ganzen eingeklemmten Schlinge. Bei den mit Darmnaht behandelten Fällen gelangte ein Meckelsches Divertikel samt seiner Abgangsstelle aus dem Dünndarm als Inhalt einer eingeklemmten Epiploenterozele umbilicalis zur Resektion. Nach Wegnahme des gangränösen, T-förmigen Stückes wurde der Darm mit Doppelreihiger Lembert-Serosanaht vereinigt; ferner zwei Littrésche Darmwandbrüche, bei denen die Vitalitätsschädigung fast die ganze Zircumferenz des Darmes auf einige Zentimeter Länge einnahm, sodaß eine Invaginationsübernähung oder Keilresektion aussichtslos erschienen. Netzumhüllung zwecks prophylaktischem Nahtschutze wurde zweimal ausgeführt. Die von Gelpke mit besonderer Vorliebe gepflegte bedingte (intra-abdominale) Verlagerung ohne Tamponade kam ebenfalls öfters zur Anwendung. Hierbei bildete sich in einem Falle ein zircumscripter Kotabszeß in der rechten Darmbeingrube, der nach Oeffnung der provisorisch verschlossenen Bruchpforte sich nach außen entleerte und als wenig absondernde Darmfistel kurze Zeit persistent war, um dann spontan in Heilung überzugehen. Daß dieser Patient mit dem Leben davonkam, darf

wohl mit ziemlicher Sicherheit auf günstige Wirkung der bedingten Verlagerung zurückgeführt werden.

Von den ad exitum gekommenen Patienten starb der eine an Perforationsperitonitis fünf Tage nach der Operation. Bei der Sektion fand sich jauchige, eitrige Bauchfellentzündung, infolge Durchbruch des Darmes am mesenterialen Ansatze an Stelle der Naht. Der andere, eine 71jährige Frau, mit seit acht Tagen bestehender Einklemmung, starb am Tage der Operation.

Die Autopsie ergab freies Peritoneum, hochgradige Myokarddegeneration und allgemeinen Marasmus. Ausnahmslos wurde der Darm durch zirkuläre Naht in axialer Richtung vereinigt und häufig intra operationem nach Herstellung der Anastomose, teils zur Prüfung der Durchgängigkeit, teils zwecks rascherer Entleerung des Darminhaltes manuell von der zuführenden in die abführende Schlinge gestreift. Die Radikaloperation wurde angesichts der leichten Fälle relativ häufig ausgeführt, prinzipiell aber wurde immer die Bauchdecke mehr oder weniger definitiv geschlossen.

VI.

In allen anderen Fällen von primärer Darmresektion haben wir uns des *Murphyknopfes* bedient. Auf die Frage seiner Vor- und Nachteile kommen wir im späteren Verlaufe der Ausführungen eingehender zurück. Der amerikanische Chirurg Murphy veröffentlichte im Jahre 1892 die ersten Mitteilungen über seinen Anastomosenknopf, der, wie schon bemerkt, die Uebernahme von Ideen früherer Zeiten bedeutet, aber erst jetzt durch die Perfektheit seiner Konstruktion zu einem brauchbaren und zuverlässigen chirurgischen Hilfsmittel ersten Ranges wurde. In Deutschland brachte Czerny den ersten Knopf im Jahre 1893 zur Anwendung. Die bald darauf erfolgten zahlreichen Mitteilungen über seine Anwendung beweisen am besten seine Vorzüge und Brauchbarkeit. Auf dem Kongreß zu Brüssel erklärten sich Czerny und Sonnenburg für den Knopf, während Cardenal, Garré, Monprofit und Hartmann gegen ihn Stellung nahmen. Wölfler referierte 1898 über

einige Fälle von gangränösen Hernien und Gastroenterostomie, wobei er sich desselben bediente; Bundschuh 1901 über sehr gute Erfolge bei incarcerierten Hernien mit Darmresektion. Im Kantons-Spital zu Liestal fand derselbe im Jahre 1896 zum erstenmale Anwendung und seither in einer beträchtlichen Anzahl von Fällen bei brandigen Brüchen, Volvulus, Invagination; anfänglich auch bei Gastroenterostomie. Von allen anderen Methoden hat der Knopf den Vorzug relativ größter Einfachheit und Schnelligkeit, was namentlich bei ungenügender Assistenz oder weniger geübtem Operateur von nicht zu unterschätzendem Werte sein mag. Wenn irgendwo in der Chirurgie der Ausspruch cito, tuto seine Berechtigung hat, so ist es auf dem Gebiete der Herniotomie bei brandigem Darme. Da die Patienten, in der Mehrzahl der Fälle, recht betagte Leute sind und durch wiederholtes Erbrechen, durch tagelange Enthaltung von Nahrung, durch gestörte Wasserresorption, durch Hypersekretion und Intoxikation von Seite des Darmes, aufs höchste erschöpft, mit oft noch schwer geschädigten Zirkulations- und Respirationsorganen zur Operation kommen.

Wird von den Gegnern des Murphyknopfes auch unumwunden seine Sicherheit und Schnelligkeit anerkannt, so stellen sie doch als Hauptargument gegen seine prinzipielle Anwendung den Umstand auf, daß er als großer Fremdkörper analog einem Gallensteine dem Darm einverleibt werde und zu ernsten Passagestörungen Anlaß geben könne.

Verspäteter Abgang wird in den meisten Fällen durch langes Liegenbleiben an der Vereinigungsstelle bedingt und dieses wiederum durch Gebrauch von Knöpfen mit Konstruktionsfehlern, namentlich mangelhafte Federung. Bei richtiger Wahl der Knopfgröße und gut funktionierendem Mechanismus sahen wir denselben fast ausnahmslos im Verlaufe von 10 bis 14 Tagen abgehen und ihn nur ein einziges Mal Ursache eines Occlusionsileus werden. Manchmal wird sein Abgang vom Patienten nicht registriert. Um dies zu kontrollieren und ihn auf seiner Wanderung zu verfolgen, ist die von Zeit zu Zeit ausgeführte Röntgenkontrolle am Platze. Abführmittel sollen seinen Abgang beschleunigen, scheinen aber erst an-

gebracht zu sein, wenn die Naht zuverläßig hält und er bereits die Wanderung angetreten hat. Der Knopf als kurze, starre Spange in das Darmlumen eingestellt, hat gegenüber der Naht den Vorteil, das Kollabieren und sich Berühren der Darmwandung zu verhindern. So kann man nicht allzu selten intra Oper. sogleich nach Herstellung der Darmverbindung lebhaftes Abfließen des Darminhaltes in den abführenden Schenkel beobachten. Freilich liegt in dieser Adaptionsunfähigkeit auf der andern Seite die Gefahr, falls ein Fremdkörper wie Kirschkern, Pflaumenkern, Apfelgehäuse, Gallensteine, Kotstein im oralen Teile des Intestinaltraktus sich befindet, verstopft zu werden. Wir beobachteten diesbezüglich einen Fall (No. 15), wo die Patientin am achten Tage nach der Operation einer hypostatischen Pneumonie erlag. Der Knopf wurde bei der Autopsie noch relativ fest an der Verbindungsstelle gefunden, die Serosa gut verklebt, keine Spur einer Peritonitis. Das Lumen desselben war mit einem Kirschkern fast völlig verlegt, der sicher fatal geworden wäre, wenn nicht eine Pneumonie das Leben beendigt hätte, oder die Peristaltik und Darmdehnung nicht genügt hätten, den Knopf zu lösen.

Höchstwahrscheinlich ist anzunehmen, daß die Patientin unerlaubter Weise nach der Operation Kirschen gegessen hatte. Aus diesem Grunde ging man daran, resorbierbare Knöpfe zu konstruieren. Nach dem Urteile Hilgenreiners soll aber der Original-Murphyknopf bessere Resultate liefern, als die Naht und der resorbierbare Murphyknopf.

In einem Falle, Nr. 14, hat sich der Knopf nach partieller Lösung als Obturator in das Lumen des Darmes eingestellt, weil ein ungenügender Schluß die Darmwand an der betreffenden Stelle nicht zur Nekrose brachte und ihn deshalb festhielt. Auftreten von Ileussymptome am zehnten Tage nach der Herniotomie. Röntgenkontrolle zeigt den Knopf an der alten Stelle. Laparotomie und Inspektion der Anastomosenstelle. Knopf wird als Ursache des Darmverschlusses erkannt und die Vereinigungstelle reseziert. Nach axialer Darmanastomose mit Naht, Uebergang in Heilung.

Mardwedel veröffentlicht aus der Literatur 28 Fälle von Stenosen nach doppelreihiger Lembert-Czerny-Naht und stellt

dieser Anzahl nur vier Stenosen nach Knopfapplikation gegenüber. Nach Kummer soll sich die Nahtstenose besonders dann mit Vorliebe einstellen, wenn stark ungleiche Lumen zur Vereinigung gebracht werden müssen. Bei Hunden sah Mardwedel klappenähnliche Stenosen im Darme von partieller Wandnekrose herrührend bei ungenügendem Knopfmechanismus, doch mag dies bei relativ großem Lumen des menschlichen Darmes von untergeordneter Bedeutung sein. Punkto Sicherheit des Schlusses steht der Knopf keinem anderen Verfahren nach, namentlich wenn es sich darum handelt, Dünndarm mit Dünndarm zu vereinigen. Obwohl seine Anwendung am Dickdarm nach Perkovsky, Mühsam, Neuweiler, Gelpke und vielen andern infolge großer Darmwanddicke, Spannung der zu vereinigenden Teile, wegen größern Konsistenz des Darminhaltes und wegen stagnierender Kot- und Gassäule riskant erscheint, haben wir ihn doch in zwei Fällen bei gangränösen Gleithernien zur Vereinigung des *untersten Ileums mit dem Kolon ascendens* gebraucht.

Nach Amputation der ganzen untersten Kolonpartie, einschließlich des Appendix, Nahtverschluß und Peritonealisierung, wurde die Einpflanzung mit Seit- zu Seitanastomose in eine Längstaenie bewerkstelligt. Beide Patienten genasen.

Die Nachteile der Knopfvereinigung am Dickdarme eingestehend, kann ich doch auf der anderen Seite die Naht ebensowenig als unfehlbare Methode hinstellen; denn auch bei der Enterorrhaphie gehören Nahtinsuffizienzen in dieser Region nicht zu den Seltenheiten.

Im Interesse einer möglichst raschen und ausgiebigen Darmentleerung ist die End- zu Endvereinigung das prinzipielle Verfahren und gelangte außer den beiden genannten Ileokolostomien nur ein einziges Mal die seitliche Anastomose zur Anwendung, nämlich wegen ungewöhnlich starker Dehnung des oralen Darmstückes. In der Literatur sind von Mardwedel Fälle beschrieben, bei denen sich der Knopf nach Lösung in den proximalen Blindsack lagerte und dort zu Decubitus mit sekundärer Perforation Anlaß gab.

Nachfolgende Tabelle veranschaulicht, daß Prognose und Ausdehnung der Darmresektion in keinem direkten propor-

tionalen Zusammenhange stehen. Wir befolgten deshalb das Prinzip der ausgiebigen Resektion, da wo es die Interessen einer zuverlässigen Darmnaht erheischten.

Resektionslänge in Zentimeter.

Länge in cm	geheilt	gestorben
7—9	2	1
10—19	10	—
20—29	5	3
30—39	4	3
40	3	1
46	1	—
60	1	—
70	1	—

Es besteht dagegen nach der Angabe der meisten Autoren ein direkter Parallelismus zwischen Einklemmungsdauer und Prognose. Bei den von uns operierten Fällen belief sich die durchschnittliche Incarcerationsdauer der geheilten auf 1,8 Tage, die der ad exitum kommen auf 4,1 Tage, während das Alter weniger bestimmend für die Prognose des Falles zu sein scheint. In gleichem Sinne äußern sich Rosenfeld, Perkovsky, Hesse, Bundschuh, Lange und andere.

Nach übereinstimmenden Ergebnissen neuerer Untersuchungen soll der Tod bei Ileus durch Intoxikation bedingt sein.

Clairmont fand, daß die durch Darmbakterien erzeugten *Ectotoxine thermostabil* sind und daß sie sich mit gewissen Substanzen leicht verankern, ferner daß weder aktive noch passive Immunisierung gegen dieselben möglich ist. Die rasche Verflüssigung des Darminhaltes wird ebenfalls als Bakterien-Tätigkeit angesehen. Reichel glaubt zwar im anatomischen Befunde der Darmschleimhaut genügend Anhaltspunkte zu haben, um ihren Ursprung erklären zu können. Die Experimente Talmas, Boeses sprechen in hohem Grade dafür, daß die Hauptmasse der Flüssigkeit durch Hypersekretion der Magen-Darmdrüsen entsteht. Nach ihren Anschauungen scheinen diese Stoffe, je nach ihrer besonderen Art und chemischen Zusammensetzung, in hohem Maße die

Vitalität des Darmes zu schädigen, von der einfachen Mukosablutung, Infarzierung, bis zur ausgesprochenen Ulzeration, und diese letztere wiederum ein Hauptmoment der eingetretenen Gangrän zu bilden. Wenn man diese Faktoren in Erwägung zieht, so würde man unbedingt verlangen müssen, den Darminhalt zu entleeren, um dadurch das Individuum vor Intoxikation möglichst zu schützen. Allein es ist nicht ausgeschlossen, daß auch die Resorption des Darmes unter dem Bilde des Ileus bedeutend gestört ist. Wir nahmen denn auch in der Regel vom Ablassen des gestauten Darminhaltes Abstand, indem wir dieser angeblichen Giftigkeit nie besondere Bedeutung beigelegt haben. Es fanden sich bei unserm Material nur zwei Angaben darüber, daß wegen erschwerter Reposition der Darm von seinem Inhalte befreit werden mußte. Wenn Graser in seiner Abhandlung über brandige Brüche als die drei Hauptprinzipien, die Lokalanaesthesie, die ausgiebige Primärresektion und das Ablassen vom Darminhalt, hingestellt, so gibt es daneben doch eine ganze Anzahl moderner Chirurgen, die von diesem letzten Akte ablassen und ihn als unnötig, zeitraubend und gefährlich zu unterlassen gewohnt sind. Einige wollen sogar in der Anwesenheit von Darminhalt ein wichtiges, die Peristaltik auslösendes und anregendes Hilfsmittel erblicken. Dieser Ansicht sind Braun, Bruthau und Perkovsky.

Bei Anwendung des Knopfes haben wir die Tamponade immer vermieden, um nicht die lebende Darmwand zwischen zwei Fremdkörper zu interponieren und dadurch ihre Ernährungsmöglichkeit zu gefährden.

Mit der bedingten Verlagerung nach der früher beschriebenen Methode glauben wir die besten Erfahrungen gemacht zu haben, indem dadurch nach unserem Dafürhalten drei Patienten (Krankengeschichte Nr. 16, 24, 25) am Leben erhalten wurden, bei denen sich nach erfolgter Sekundär-Perforation eine spontan heilende Kotfistel einstellte. Nur einen einzigen Patienten (Krankengeschichte Nr. 21) haben wir nach erfolgtem Durchbruche an Stelle der Knopfnaht wegen jauchiger Bauchfell-Entzündung verloren, trotz Anwendung dieser Vorsichtsmaßregel.

VII.

Zum Schlusse unserer Betrachtungen wenden wir uns noch zwei konservativeren, vielleicht weniger sicheren und zuverlässigen Methoden, der *Uebernähung und der Keilresektion* zu. Nach Mikulicz und Lindner sind es am Darme namentlich zwei Stellen, an denen scharf begrenzte, zircumscripte Gangrän beobachtet wird, nämlich die Kuppe bei meist kurzen Schlingen und die Schnürfurchen. Bei beiden am intensivsten dem mesenterialen Ansatze gegenüber, weil genannte Stellen am weitesten von dem gefäßversorgenden Ursprunge entfernt. Im ersten Falle gesellt sich noch die Spannung des Darminhaltes als schädigendes, anaemisierendes Moment hinzu.

Crampe, Weyprecht, Rothe und Hilgenreiner empfehlen obgenannte Methoden. Der Vorwurf der Unsicherheit, den Martina dagegen erhebt, scheint nach unseren Erfahrungen wenigstens für die Keilresektion nicht ganz unberechtigt zu sein. Dieselbe hat aber ihre Berechtigung in der Erfahrung gefunden, daß der mesenteriale Ansatz des Darmes infolge erschwerter Peritonealisierung eine der häufigsten Durchbruchstellen der Darmnaht repräsentiert. Um diesen locus minoris resistentiae zu schonen, hat man sich in geeigneten Fällen begnügt, den kleinen nekrotischen Gewebsbezirk in Form eines Keiles zu exzidieren, oder die betreffende Partie zu invaginieren und darüber die gesunde Darmwand durch Naht zur Vereinigung zu bringen.

Ackermann berechnet in einem großen statistischen Material sämtlicher schwedischer Krankenhäuser vom Jahre 1901 bis 1910 auf 132 Fälle eine Mortalität von 20% bei 27 Todesfällen, während er auf die primäre Resektion mit Knopf und Naht 22% ermittelt hat. König hält der einfachen Einstülpung die temporäre und sekundäre Stenose entgegen. Dieser artifiziellen temporären Stenosierung scheint aber keine allzu große Bedeutung zuzukommen, und noch weniger häufig beobachtet worden zu sein, als die nach zirkulärer Darmnaht. Hasler hält die Stenose infolge einfacher Uebernähung, bei der nicht anderseitige Verwachsungen und Strangulationen

vom peritonealen Ueberzuge aus vorkommen, als eine große Seltenheit und die Restitutio ad integrum leichter und rascher möglich, als bei der axialen Nahtvereinigung. Gelpke empfiehlt die Uebernähung im Korrespondenzblatt für Schweizerärzte im Jahre 1904, nachdem er dieselbe schon seit 1895 zur Anwendung brachte. Er äußert sich darüber „bei richtiger Auswahl der Fälle dürfte die Methode durch ihre Einfachheit gegenüber der Resektion und durch die Zeitersparnis lebensrettend sein". Er hält dieselbe für besonders schonend und ungefährlich, indem jeder Kontakt zwischen Darmnaht und Umgebung ausgeschlossen ist.

Die Keilresektion wurde im ganzen in vier Fällen, zwei mal bei Littréschen Hernien, zweimal bei Konvexitätsgangrän mit einer Mortalität von 50 % angewandt. Bei der Autopsie stellte sich in einem Falle eine Perforation der Naht an der höchsten Kuppe heraus, der andere Mißerfolg, darf streng genommen, nicht auf Kosten des Verfahrens gesetzt werden, da eine Myo- und Pericarditis ad finem vitae führte. Die Zahl der Fälle ist übrigens viel zu klein, um großen statistischen Wert zu besitzen. Bei der Uebernähung ergibt sich im Vergleich zur Resektion ebenfalls eine ziemlich hohe Mortalität von 30,7 %, zumal, wenn man bedenkt, daß eine ganze Anzahl leichter Fälle zur Operation kamen. Dem Verfahren zur Last können trotzdem nur zwei Todesfälle gelegt werden, die wegen Perforationsperitonitis starben. Es platzte nämlich bei beiden der zweite nicht übernähte Schnürring. Voraussichtlich hätten diese mit der Primärresektion gerettet werden können. In beiden andern Fällen starben die Patienten an Pneumonie und Herzparalyse bei Sterkorämie und nicht am Versagen der Darmnaht. Bemerkenswert ist, daß zwei Streifengangrän des Zoekums durch Uebernähung geheilt wurden.

Ungefähr in der Hälfte der Fälle wurde die Hernietomie mit Lokalanaesthesie ausgeführt; bei einzelnen wurde im Moment der Resektion mit leichter Bromäthernarkose nachgeholfen.

Noch ein Wort über postoperative Adhäsion nach Hernietomie. Sie zu verhüten gilt in erster Linie das Peritoneum

vor mechanischen, chemischen, thermischen, vor allem aber vor infektiösen Insulten zu schützen. Möglichst sorgfältige Handhabung der Darmchirurgie, um peritoneale Verunreinigung fern zu halten, mit ausgiebiger, wiederholter Kochsalzspülung und vorsichtige Toilette des Bruchsackes und Bruchinhaltes sind hier am Platze. Sodann ist in zweiter Linie die Peristaltik möglichst schnell in Gang zu bringen, durch Heißluft, Duschen, Physostigmin, Hormenal, Pituitrin etc. Andere Mittel, wie Talk, Oel, Gummi, Paraffin, zur Verhütung von Verklebungen, haben noch keine einwandfreien Resultate geliefert.

VIII.

Resumieren wir die Erfahrungen, so kommen wir zu folgendem Schlusse. Wir haben also bei der Behandlung gangränöser Hernien entsprechend dem herrschenden Standpunkte der Chirurgie die primäre Darmresektion als Operation der Wahl gehandhabt. In mehr als der Hälfte der Fälle wurde die Darmvereinigung mit Murphyknopf bewerkstelligt und dabei das beachtenswerte Resultat von 19,3 % Mortalität erreicht, während wir bei der Naht eine solche von 28,5 % zu verzeichnen haben. Dem gegenüber weisen die konservativen Behandlungsmethoden der Invaginationsübernähung und die Keilresektion eine Sterblichkeit von 30,7 % resp. 50 auf. Wir möchten es deshalb als angezeigt erachten, diese auf Kosten der Primärresektion noch mehr zu reduzieren. Wir betrachten den Anus praeter naturam mit seiner hohen Mortalität von 80 % als ultimum refugium und nur bei bestehender Peritonitis, bei schwerem Kollapse mit dem ausgesprochensten Bilde der Sterkorämie und bei perihernіärer Phlegmone angezeigt. Bei letztgenanntem Umstande ist die Herniolaparotomie empfehlenswerter, als der widernatürliche After. Das erfreuliche Resultat bei primärer Resektion verdanken wir nicht zuletzt einer aufmerksamen sachgemäßen *postoperativen Nachbehandlung und der intra-abdominalen, bedingten Verlagerung nach Gelpke,* dieselbe möchten wir für indiziert halten bei zweifelhafter Gangrän und in allen Fällen von zweifelhafter Haltbarkeit der Naht und des Knopfes, und dies ist auch bei guter Technik recht häufig der Fall.

Zum Schlusse erfülle ich mit Freuden die angenehme Pflicht, meinem hochverehrten Chef, Herrn Dozent Dr. Gelpke, für die Ueberlassung des Materials und die vielen Anregungen meinen aufrichtigsten Dank auszusprechen.

Anus praeter naturam.

1. H. M., 72-j., Hausfrau. Eintritt 9. X. Hernia crural. dextr. incarc. gangr. — Einklemmung seit fünf Tagen. — Bruchwasser stark getrübt, übelriechend, in ziemlicher Menge. Dünndarm incarc. in ziemlicher Ausdehnung nekrotisch. Auf der höchsten Kuppe der Schlinge Perforation. Debridement. Einnähen der beiden Darmlumina in die Herniotomie-Wunde. Drainage des zu- und abführenden Schenkels. Offene Wundbehandlung. Patient wurde moribund eingeliefert. Puls 120. Temp. 37,8. — Exitus nach vier Stunden. Sektion. Peritonitis universalis. Moycard - Degeneration.
2. T. M., 45-j., Hausfrau. Eintritt 10. IV. Hernia ing. dextr. incarc. gangr. — Incarceration seit acht Tagen bestehend. Patient das Bild der ausgesprochenen Sterkorämie. Puls klein, kaum fühlbar, sehr frequent. Eingeklemmter Dünndarm in ganzer Ausdehnung hochgradig gangr. perforiert. Es entleert sich Stuhl aus der Perforationsöffnung. Aeußeres, schonendes Debridement. Darmschlinge leicht angezogen. Nekrotisches Stück reseziert, an gesunder Stelle in die Herniotomiewunde eingenäht. Drainrohr in die zu- und abführenden Schenkel. Offenlassen der Wunde. Tamponade. Exitus d. 14. IV. Sekt. Peritonitis univers. Bronchopneumonie. Thrombose der linken Beinvene.
3. R. M., 62-j., Hausfrau. Eintritt 30. VII. Hernia crur. sinistr. incarc. gangr. Littré. — Incarceration besteht neun Tage. Puls klein 130. Temp. 37. Bruch von mäßiger Größe, stark gespannt und ziemlich schmerzhaft. Bruchwasser jauchig. Darm im ganzen Bereiche der Einklemmung brandig, ebenfalls das miteingeklemmte Netz, das an einer Stelle

adhaerent ist. Perforation des Darmes nahe am Schnürringe nach dem Debridement. Einnähen der beiden Darmschenkel in die Wunde. Drainage beider Schenkel. Entleerung des Darminhaltes. Exitus einige Stunden nach der Operation an Kollaps. Sektion. Keine Peritonitis. Stelle des Anus praeter in der untersten Dünndarmpartie.

4. Sch. F., 61-j., Wagner. Eintritt 3. IV. Hernia crural. sinistr. inc. gangr. Herniotomie. Debridement. Anus praeter. — Heilung p. s. Incarceration besteht angeblich seit sechs Tagen. — Bruchwasser jauchig, stinkend, sehr stark getrübt. — Vorliegender Darm ist Dünndarm, der in der ganzen Ausdehnung gangränös ist. Bruchsackhüllen ebenfalls schwarz verfärbt. Anlegung eines Anus praeter naturalis. Einführung eines Drains in den zu- und abführenden Schenkel. Tamponade der Wunde und der Bruchpforte. — Am 6. VI. sekundäre Darmresektion mit Naht. Heilung der Wunde p. s. — 15. VIII. geheilt entlassen.
5. R. S. 71-j., Landwirt. Eintritt 23. II. Hernia fem. dextr. incarc. phlegmonosa. Herniotomie, Debridement. Anus praeter. — Gestorben den 27. II. — Einklemmung seit sieben Tagen. Bruchhüllen prall gespannt, phlegmonös, gerötet. Nach Eröffnung derselben entleert sich ein jauchiges Bruchwasser mit Stuhl. Aeußeres Debridement. Wegnahme der völlig gangr. Darmschlinge. Befestigung der Schenkel in der Wunde. Einführung von weiten Drains in den zu- und abführenden Schenkel. Tamponade, offene Wundbehandlung. 25. II. Prolaps der zuführenden Darmschlinge nach heftigem Husten. Toilette der Wunde und vorgefallenen Schlinge, so gut wie möglich. Abtragung derselben und wieder Einnähen des Darmlungens in die Bauchwand. Exitus den 27. II. Sektion ergibt Peritonitis diffusa sero-purulenta und Bronchitis universalis.

Primäre Darmresektion mit Naht.

1. G. V., 67-j., Hausfrau. Eintritt 17. VI. Hernia cruralis dextra incarc. gangr. Littré. Einklemmung seit zwei Tagen. Bruch schmerzhaft, mäßig prall gespannt. Vorliegender Darm

matsch, grau-schwarz, mißfärbig, namentlich auf der höchsten Kuppe. Resekt. von 15 cm End- zu Endvereinigung mit zweireihiger zirkulärer Naht. Bedingte Verlagerung mit Katgutfaden hinter die Bruchpforte. Umhüllung der Nahtstelle mit vorgefallenem Netzzipfel. — Radikaloper. mit zwei Seidenfäden um den horizontalen Schambeinast. Austritt 30. VII., geheilt.

2. Sch. M., 68-j., Hausfrau. Eintritt 23. III. Hernia crur. dext. incarc. gangr. Incarceration seit drei Tagen. Bruchwasser jauchig, stinkend. Dünndarm vorliegend, in fast ganzer Ausdehnung gangränös. Resektion von 40 cm. Zweireihige zirkuläre Darmnaht. End zu End, also axiale Vereinigung. Kochsalzspülung. Bedingte Verlagerung. Tamponade. Offene Wundbehandlung. Part. Schluß der Bruchpforte. Kotabszeß. Eröffnung. Fistelbildung, durch drei Wochen persistent. Sekundärnaht nach fünf Wochen. — Austritt 28. V., geheilt.

3. L. H., 56-j., Hausfrau. Eintritt 9. X. Hernia crur. dext. incarc. gangr. Littré. Zwei Tage incarc. Littrésche Cruralhernie, hat zeitweise etwas Stuhl per vias naturales entleert. Wenig Bruchwasser. Darmwand sehr fest mit der Wand des Schenkelkanals verwachsen. Debridement. Resektion von 12 cm. Naht mit End zu Endvereinigung. Radikalop. — Austritt 8. II., geheilt.

4. J. A., 71-j., Hausfrau. Eintritt 30. IX. Hernia crur. dext. incarc. gangr. achttägige, starke Incarceration. Bruchwasser jauchig. Darm gangr. perforiert. Nekrotisch in einer Ausdehnung von ca. 20 bis 30 cm. Resektion von 30 cm. Naht mit End- zu Endvereinigung. Reposit. — Exitus 4. X., keine Peritonitis. Marasmus. Myodegeneration.

5. T. M., 71-j., Hausfrau. Eintritt 6. XII. Hernia umbil. incarc. gangr. Einklemmung seit zwei Tagen. Ca. zwei faustgroße Nabelhernie, enthält Netz und ein blindsackähnliches Darmgebilde, das wie eine seitliche Ausstülpung auf dem Dünndarm aufsitzt und als Meckelsches Divertikel gehalten wird. Abtragung desselben. Darmnaht. Reposition. Fascienplastik. — Austritt 16. I., geheilt.

6. W. A., 52-j., Hausfrau. Eintritt 3. VI. Hernia ing. sin. incarc. gangr. Der seit 36 Stunden eingeklemmte Dünndarm nekrotisch, ebenfalls das zuführende Mesenterium auf kleine Strecke gangr. Resektion von ca. 17 cm. Keilexcision aus dem Mesenterium. Anastomose Seit zu Seit wegen sehr ungleichem Kaliber der Darmluminas. Stumpfer Verschluß der Enden durch Abquetschen. Tabaksbeutelnaht. Sero-Serosanaht. Netz sichtbar, wird vorgezogen und um die Nahtstelle fixiert. Radikalop. Schluß der Wunde. — Austritt 15. VII., geheilt.
7. N. J., 41-j., Landwirt. Eintritt 8. IX. Hernia inc. dextr. incarc. gangr. Ileus seit fünf Tagen. Bruch prall, faustgroß. Bruchwasser trübe. Bruchsack verdichtet mit Netz adhaerent. Dünndarm zeigt deutliche Serosadefekte, ist mißfärbig, ziemlich evidente Gangrän. Resektion von 8 cm. Vereinigung der Lumina in axialer Richtung durch Lembert-Naht. — Sero-Serosanaht zur Deckung. Reposition. Radikaloperation. Exitus am fünften Tage post. Oper. — Sektion zeigt Perforationen der Nahtstelle in der Nähe des mesenterialen Ansatzes. Perforat. Peritonitis.

Primäre Darmresektion mit Knopf-Vereinigung.

1. M. E., 72-j., Hausfrau. Eintritt 1. II. Hernia crur. dext. inc. gangr. Incarc. zwei Tage. Bruchwasser haemorrhagisch, nicht übelriechend. Im Bruchsack eine grauschwarze, mißlich verfärbte Dünndarmschlinge. Resektion von 20 cm. Vereinigung des Darmes. End zu End mit M.-Knopf. Reposition. Primärer Schluß der Bauchhöhle. — Austritt 28. II., geheilt.
2. M. H., 58-j., Landwirt. Eintritt 16. V. Hernia crur. dextr. incarc. gangr. Ileus seit drei Tagen bestehend. Bruch sehr groß, prall gespannt. Bruchwasser leicht übelriechend, getrübt. Darm in Doppelschlinge vorliegend. Resektion von 60 cm Dünndarm. Keilexcision aus dem Mesenterium wegen Gefäßthrombose. Netz vorliegend, das reseziert wird. Reichlich Kochsalz. End- zu End-Anastomose mit

M.-Knopf. Bedingte Verlagerung hinter die Bauchwand an Stelle Hernitomiewunde. Schluß der Pforte. Tamponade des Bruchsackes. — Geheilt entlassen den 23. II.

3. P. A., 84-j., Hausfrau. Eintritt 31. I. Einklemmung seit $1^1/_2$ Tagen. Hernia crur. dext. inc. gangr. Bruchsack mit sehr viel Fett bedeckt. Bruchwasser blutig, serös, nicht übelriechend. Dünndarm schwer zu entscheiden ob noch lebensfähig, weil heiße Kochsalzlösung die Peristaltik nicht kontinuierlich auslöst. Resekt. von 10 cm. — Bruchpforte sehr eng. Debridement ziemlich schwierig. Darm an einzelnen Stellen adhaerent mit dem vorgefallenen Netz. End- zu Endvereinigung mit Anastom-Buton. Geheilt entlassen den 23. II.
4. T. M., 46-j., Bäuerin. 2. VII. Hernia ing. sinistr. inc. gangr. Einklemmung seit dreißig Stunden. Bruch ziemlich groß, prall gespannt, schmerzhaft. Wasser haemorrhagisch tingiert. Darm schwarzgrau, ohne Zirkulation und Peristaltik. Bruchpforte eng. Erschwertes Debridement. Resektion von 30 cm. Dünndarm Reposition. Bedingte Verlagerung. End- zu End-Anastomose mit M.-Knopf. Kochsalzspülung. Schluß der Wunde. Geheilt entlassen den 31. VII.
5. S. S., 60-j., Landarbeiter. Eintritt 2. VI. Hernia ing. dext. inc. gangr. Einklemmung seit vier Tagen. Bruch groß, stark gespannt, Bruchsackhüllen dünn, vom Samenstrange getrennt. Bruchwasser jauchig, übelriechend. Darm straff eingeklemmt, nekrotisch; zugehöriges Mesenterium blutig infarziert. Darmresektion in 37 cm Ausdehnung. End- zu Endvereinigung mit Knopf. Reichliche Kochsalzspülung. Provisorischer Schluß der Bauchdecken. Tamponade der Bruchhüllen. Ablatio Testis samt funiculus spermaticus.
6. G. M., 73-j., Arbeitersfrau. Eintritt 25. VII. Hernia crur. dext. recid. gangr. Littré. Incarceration besteht seit zwei Tagen. Bruch ziemlich klein, mäßig gespannt, schmerzhaft. Eingeklemmte kleine Schlinge von Dünndarm, schwarzgrau verfärbt, ohne Tonus, sicher gangränös auf ganzer Zirkumferenz. Ziemlich starke Infiltration des zuführenden Schenkels. Resektion von ca. 15 cm. End- zu Endvereinigung mit Knopf. Serosa-Naht über dem Knopf. Ver-

lagerung der Schlinge mit zwei Katgutfaden hinter die Bauchwand. Geheilt entlassen den 10. IX.

7. J. S., 72-j., Landwirt. Eintritt 17. X. Hernia ing. scrotalis. dext. inc. gangr. Einklemmung seit vierzehn Tagen. Bruch ziemlich groß, mäßig stark gespannt. Bruchwasser leicht jauchig, trübe. Darm und Netz im Bruchsack vorliegend. Beide gangränös. Dünndarm in einer Ausdehnung von 25 cm brandig, der Perforation nahe, Resektion desselben. Netz läßt sich schwer vom Bruchsack lösen, ebenfalls der Samenstrang. Ablatio funiculus spermat et Testis. Völliger Verschluß der Bruchpforte. Drainage der Bruchsackhüllen. Geheilt entlassen den 10. X.
8. V. A., 66-j., Schreiner. Eintritt 4. II. Hernia ing. dext. inc. gangr. Einklemmung seit sieben Tagen. Einschnürungsring ziemlich enge, straff und derb. Bruchsack prall gespannt. Wasser jauchig in ziemlicher Menge. Vorliegender Dünndarm brandig, in einer Ausdehnung von 22 cm Resektion dieses Stückes. End- zu Endvereinigung mit Knopf. Patient kam fast völlig pulslos zur Operation. Exitus auf dem Operationstische nach beendeter Operation am 4. II.
9. W. A., 52-j., Hausfrau. Eintritt 9. VI. Hernia crur. text. inc. gangr. Zeitdauer der Einklemmung nicht genau bekannt. Hernie klein, prall gespannt, schmerzhaft. Bruchwasser leicht getrübt. Darm grauschwarz verfärbt, ohne Zirkulation und Tonus, matsch, läßt sich eindrücken wie Pappdeckel. Resektion von 7 cm Dünndarm, samt einem kleinen Mesenterialsegment. End- zu Endvereinigung mittelst M.-Knopf. Reposition. Abtragung des Bruchsackes. Verschlußnähte. Geheilt entlassen den 24. VII.
10. B. R., 42-j., Fabrikarbeiterin. Eintritt 21. XII. Hernia crur. dext. inc. gangr. Einklemmung seit 24 Stunden, sehr straff und derb. Wenig Bruchwasser. Im Bruche eine kurze, gangränöse Dünndarmschlinge liegend. Resektion in einer Ausdehnung von 12 cm. Axiale Vereinigung mit M.-Knopf. Radikaloperation. Geheilt entlassen den 15. II.
11. R. M., 90-j., Hausfrau. Eintritt 7. II. Hernia crur. dext. inc. gangr. Ileus seit vier Tagen. Bruch groß, viel Bruch-

wasser, das übelriechend ist. Bruchinhalt gangränöses Netz und in der Ernährung schwer geschädigter Darm, sehr brüchig und matsche Wandung. Resektion von 40 cm. End zu End, M.-Knopf mit Sero-Serosanaht. Tamponade der Wunde. Offene Wundbehandlung. Exitus fünf Tage nach der Op. Perforations-Peritonitis. Darm in der Nähe des Knopfes geplatzt, zuführender Schenkel.

12. H. F., 23-j., Schmied. Eintritt 21. I. Hernia ing. dext. inc. gangr. Einklemmung erst seit 20 Stunden. Bruch faustgroß, nicht sehr prall, sehr schmerzhaft. Wenig Bruchwasser, leicht haemorrhagisch. Incarceration sehr straff und enge. Darmschlinge zeigt an beiden Schenkeln gangränöse Schnürfurche, die dazwischen gelegene Schlinge nicht sehr stark hyperaemisch. Zugehöriges Mesenterium thrombosiert. Darmschlinge muß in einer Ausdehnung von 22 cm reseziert werden. Radikaloperation. Geheilt entlassen den 16. II.
13. G. B., 67-j., Posamenter. Eintritt 18. II. Hernia crur. dext. inc. gangr. Herniotomie, Debridement text. Einklemmung seit drei Tagen bestehend. Bruchpforte eng, ziemlich derb und straff. Incarcerierte Darmteile sind das Coecum mit Appendix und ein kurzes Stück Dünndarm. Coecum und Appendix in der Ernährung ziemlich hochgradig beschädigt. Resektion des Blind- und Wurmdarms und eines ca. 20 cm langen Dünndarmstückes. Stumpfer Verschluß des Coecums mit dreireihiger Naht. Seit- zu Seit-Einpflanzung des Dünndarms in die Taenie des Dickdarmes mit M.-Knopf. Radikaloperation. Geheilt entlassen den 14. III.
14. F. A., 45-j., Posamenter. Eintritt den 3. VI. Hernia inc. dext. gangr. Herniotomie. Debridement ext. Darmresekt. M.-Knopf. Incarceration seit 24 Stunden, sehr fest und straff. Bruchgeschwulst ziemlich prall gespannt. Bruchwasser spärlich, stark getrübt. Resektion eines 40 cm langen Darmstückes aus der Nähe des Coecums, das mißlich verfärbt, ohne Tonus und Zirkulation, ist. End-zu Endvereinigung mit Anastomosenknopf. Bedingte Verlagerung. Schluß der Bruchpforte. Erneuter Ileus am

zehnten Tage nach der Operation. Knopf nicht abgegangen. Laparotomie über dem Poupartschen Bande. Darm an Stelle der Bruchpforte leicht adhaerent. Knopf in Situ. Resektion eines Darmstückes, in dem der Knopf gelegen, von ca. 15 cm Länge. Darmnaht mit stumpfem Verschluß der Enden und Seit- zu Seitvereinigung. Abgang von Stuhl am zweiten Tage. Knopf lag schräg in der Darmlichtung und war nur teilweise gelöst, an einer Stelle noch festsitzend wegen unvollkommenem Federmechanismus. P. S. Geheilt entlassen den 30. VII.

15. B. T., 61-j., Hausfrau. Eintritt 28. VII. Hernia crur. sinist. inc. gangr. Herniotomie. Debridement int. Darmresektion mit M.-Knopf. Tamponade, bedingte Verlagerung. Incarceration seit vier Tagen. Bruchwasser trübe. Ziemlich stark haemorrhagisch, in reichlicher Menge. Herniotomie in Lokalanaesthesie und leichter Bromaether-Narkose. Darm ausgesprochen gangränös, ebenfalls das im Bruchsack vorhandene Netz in der Ernährung geschädigt. Zuführender Darmschenkel brüchig und ziemlich weit hinauf infiltriert, daher ausgiebige Resektion von zirka 35 cm. End- zu Endvereinigung mittelst Knopf. Anastomose wird in der Nähe der innern Bruchpforte mit bedingter Verlagerung fixiert. Partieller Verschluß der Bruchpforte, offene Wundbehandlung und Tamponade. Exitus am neunten Tage nach der Operation. Sektion ergibt Pneumonie im rechten Unterlappen. Peritoneum frei. Darm in der Nähe der Bruchpforte adhaerent. Knopf noch festsitzend mit einem Kirschkern fast völlig verschlossen.

16. M. N., 52-j., Fabrik-Arb. Eintritt 31. III. Hernia crur. dext. inc. gangr. Ileus seit 36 Stunden. Bruch mäßig gespannt, nicht sehr groß. Bruchwasser nicht übelriechend. Eingeklemmter Dünndarm stark verdächtig. Zuführender Schenkel stark gebläht. Resektion von 13 cm mit Anastomosenknopf in axialer Vereinigung. Provisorischer Schluß der Bruchpforte nach bedingter Verlagerung. Offene Wundbehandlung. 9. IV. Fistelbildung, aus der sich Kot entleert. 13. IV. Abgang des Knopfes. 30. IV. spontaner Fistelschluß. Geheilt entlassen den 9. V.

17. H. C., 34-j., Hausfrau. Eintritt 26. VIII. Hernia fem. sin. inc. gangr. Herniotomie. Debridement ext. Darmresektion M. K. Radikaloperation. Derbe Incarceration seit 48 Stunden bestehend. Darm stark geschädigt, ohne Tonus und ohne fortschreitende Peristaltik nach Abspülung mit warmer Kochsalzlösung, Resektion von 28 cm Dünndarm. Vereinigung mit Knopf End zu End. Uebernähung der Anastomosenstelle mit Sero-Serosanaht. Netzresektion. Exitus 3. IX. Sektion ergibt Perforations-Peritonitis. Gangrän und Perforation des Darmes am zuführenden Schenkel. Knopf in Situ schon ziemlich in der ganzen Zirkumferenz gelöst.
18. S. J., 63-j., Hausfrau. Eintritt 23. II. Hernia ing. dext. inc. gangr. Herniotomie. Debridement. Darmresektion mit Knopf. Bedingte Verlagerung. Offene Wundbehandlung. Incarcerierte große Crur. Hernie seit zwei Tagen eingeklemmt. Darm nekrotisch in einer Ausdehnung von 46 cm. Er wird samt eingeklemmtem und infarziertem zugehörigem Mesenterium reseziert. Vereinigung mit Knopf, axial, nach vorheriger Entleerung des stark geblähten, zuführenden Schenkels, der nicht reponiert werden kann und in ziemlicher Ausdehnung vorgefallen ist. Bedingte Versenkung. Provisorischer Bruchpfortenverschluß. Offene Wundbehandlung. Heilung P. S. 28. IV.
19. G. M., 71-j., Hausfrau. Eintritt 21. III. Hernia crur. dext. inc. gangr. Herniotomie. Debridement. Darmresektion M.-Knopf. Radikaloperation. Einklemmungsdauer unbekannt. Bruchwasser getrübt, nicht jauchig. Dünndarm auf kurze Strecke im Bruche vorliegend, gangr., wird in einer Ausdehnung von 15 cm reseziert. Blinder Verschluß der Enden mit Tabaksbeutelnaht. Seitliche Anastomose mit Knopf. Kochsalzspülung. Seitliche Vereinigung wurde wegen stark ungleichen Lumen des zu- und abführenden Schenkels bewerkstelligt. Abtragen des Bruchsackes. Schluß des Schenkelkanals mit Radikaloperation. Heilung P. S. 14. V.
20. M. A., 63-j., Hausfrau. Eintritt 1. III. Hernia crur. dext. inc. gangr. Herniotomie. Debridement ext. Darmresektion

M. K. Netzumhüllung. Radikaloperation. Incarceration seit zwei Tagen. Bruch groß, prall gespannt. Bruchwasser leicht trübe. In der Umgebung der Bruchpforte ist das Gewebe leicht mit Blut durchdrängt, von Selbsttaxis herrührend. Netz und Dünndarmschlinge als Bruchinhalt. Resektion von 40 cm Darm. Axiale Vereinigung mit Knopf. Resektion des eingeklemmten Netzes. Umhüllung der Vereinigungsstelle mit demselben. Radikaloperation. P. S. Geheilt entlassen den 27. V.

21. B. A., 76-j., Hausfrau. Eintritt 15. IX. Hernia crur. sin. inc. gangr. Herniotomie. Debridement. Resektion M. K. Entleerung des Darmes. Provisorischer Schluß der Bruchpforte nach bedingter Verlagerung. Tamponade. Sechsmal 24 Stunden lang bestehende Einklemmung. Darmschlinge grauschwarz verfärbt, ohne Tonus, keine Peristaltik mehr auslösbar durch Bespülung mit warmer Kochsalzlösung. Resektion von 40 cm Dünndarm. End- zu Endvereinigung mit Anastomosenknopf. Zuführende Schlinge sehr stark gebläht und gefüllt, sodaß die Entleerung vorgenommen werden muß. Schluß der Bruchpforte mit einer Naht. Tamponade. Exitus zwei Tage nach der Operation. Sektion: Peritonitis universalis. Naht undicht wegen teilweiser Wandgangrän.

22. N. M., 64-j., Hausfrau. Eintritt 12. XII. Hernia crur. dext. inc. gangr. Herniotomie. Debridement. Darmresektion M. K. Netzresektion. Offene Wundbehandlung. Bedingte Verlagerung. Provisorischer Verschluß. 75 cm Dünndarmresektion. End- zu Endvereinigung mit Knopf. Sero-Serosanaht zur Ueberdeckung. Bedingte Verlagerung mit Zügel. Provisorischer Verschluß der Bruchpforte. Offene Wundbehandlung. Austamponade der Bruchsackhüllen. Bruch sehr groß, über Kindskopf-Größe. Prall gespannt, leicht schmerzhaft. Bruchwasser trübe, übelriechend, in reichlicher Menge. Darm der Perforation nahe. Funiculus samt Testis ebenfalls brandig und werden abgetragen. 3. I. Abstoßung sämtlicher Bruchsackhüllen. 20. I. Wunde gut gereinigt, schließt sich allmählich. 21. II. Wunde geschlossen. Geheilt entlassen den 14. III.

23. G. R., 33-j., Landwirt. Eintritt 28. I. Hernia crur. dext. inc. gangr. Herniotomie. Debridement. Darmresektion M. K. Netzumhüllung. Bedingte Verlagerung. Incarceration seit $2^1/_2$ Tagen. Bruchwasser getrübt, haemorrhagisch. Ausgiebige Eröffnung der Bruchpforte. Darm in der ganzen Ausdehnung der Incarceration, in der Ernährung schwer geschädigt. Resektion von 32 cm Dünndarm, da die zuführende Schlinge ein Stück weit hinauf sich infiltriert und brüchig erweist. Axiale Vereinigung mit Knopf. Netz wird partiell abgebunden und reseziert. Netzumhüllung der Anastomosenstelle. Bedingte Verlagerung. Offene Wundbehandlung. P. S. Geheilt entlassen den 19. II.
24. K. M., 53-j., Hausfrau. Hernia crur. sin. sinc. gangr. Herniotomie. Debridement. Darmresektion. Netzresektion. Fistelbildung. Incarceration besteht seit drei Tagen. Bruch faustgroß, prall gespannt. Bruchwasser haemorrhagisch. Darm gangränös. Resektion von 18 cm. Vereinigung mit Knopf in axialer Richtung. Sero-Serosanaht. Bedingte Verlagerung. Resektion des eingeklemmten Netzes. 10. VII. Fistelbildung, aus der sich spärlich Kot entleert. 28. VII. Spontaner Schluß der Fistel. Geheilt entlassen den 30. VII.
25. B. M., 61-j., Hausfrau. Eintritt 3. X. Hernia sin. inc. gangr. Herniotomie. Debridement intern. Darmresektion M. K. Netzresektion. Bedingte Verlagerung. Fistelbildung. Incarceration drei Tage. Bruchwasser trübe, leicht übelriechend. Darm in einer Ausdehnung von 25 cm incarceriert. Resektion von 33 cm. Axiale Vereinigung mit M. K. Sero-Serosanaht. Zirkuläre um die Anastomosenstelle. Nekrotisches Netz wird reseziert. Bedingte Verlagerung. Provisorischer Pfortenverschluß. 11. X. Fistelbildung, aus der sich spärlich Stuhl entleert, die sich nach 14 Tagen spontan schließt. Geheilt entlassen den 30. X.
26. St. G., 43-j., Hausfrau. Eintritt 6. XII. Hernia ing. dext. inc. gangr. Herniotomie. Debridement ext. Darmresektion M. K. Radikaloperation. Zeit der Einklemmung nicht bekannt. Bruchwasser leicht getrübt, etwas haemorrhagisch,

nicht übelriechend. Bruchsack verdickt, zeigt verschiedene Etagen. Verwachsung desselben an einzelnen Stellen mit dem Darme, der zwei nekrotische Schnürringe zeigt. Resektion von 9 cm Darm mit Knopfvereinigung. Geheilt entlassen den 24. XII.

27. D. J., 66 Jahre, Maurer. Eintritt 24. III. Hernia ing. dext. inc. gangr. Herniotomie. Debridement. Resektion M. K. Bedingte Verlagerung. Provisorischer Verschluß. Seit 1½ Tagen Ileussymptome. Große prallgespannte Inguinalhernie. Vorliegender Dünndarm ist an einzelnen Stellen mit dem Bruchsack verwachsen. Perforiert bei der Lösung. Toilette des Bruchsackes und reichliche Kochsalzspülung. Debridement. Resektion von 25 cm Dünndarm. Anastomosierung mit Knopf. Kochsalzspülung. Bedingte Verlagerung. Provisorischer Bruchpfortenschluß. Lockere Austamponade der Bruchsackhüllen. Geheilt entlassen den 30. IV.
28. H. V., 71-j., Hausfrau. Eintritt 6. VII. Hernia ing. dext. inc. gangr. Herniotomie. Debridement. Darmresektion M. K. Radikaloperation. Hernie ziemlich groß und prall gespannt. 56 Stunden eingeklemmt. Bruchwasser braunrot, getrübt. Im Bruchsacke befindet sich ein Teil des Colon aszendens, das Coecum mit Appendix und ein Stück des untersten Ileums. Coecum auf ca. 15 cm bis über die Klappe hinauf gangränös. Resektion desselben. Stumpfer Verschluß mit dreireihiger Naht. Peritonealisierung. Einpflanzung des Ileums in das Colon in eine Taenie mit M. K. Kochsalzspülung. Provisorischer Verschluß der Bruchpforte. Bruchsack nicht sehr geräumig. Ein Teil des Darmes liegt der hintern Wand fest an. Das Coecum enthält 65 Kirschkerne. Seitliche Anastomose. Geheilt entlassen den 10. VIII.
29. Sch. J., 61-j., Hausfrau. Eintritt 8. II. Hernia crur. dext. inc. gangr. Herniotomie. Debridement. Darmresektion M. K. Bedingte Verlagerung. Einklemmungsdauer nicht mit Sicherheit bekannt. Im Bruchsacke befindet sich Netz und Darm, derselbe zeigt an beiden Schnürringen nekrotische Stellen. Resektion von 12 cm Netz im Bruchsack

adhaerent, gegen die Bauchhöhle zu umgeschlagen und dieser intra-abdominale Teil thrombosiert, wird reseziert. Bedingte Verlagerung. Schluß der Bauchhöhle. Wunde wurde austamponiert. Geheilt entlassen den 13. IV.

30. B. A., 60-j., Näherin. Eintritt 4. II. Hernia crur. dext. inc. gangr. Herniotomie. Debridement. Darmresektion M. K. Netzresektion. Radikaloperation. Einklemmung seit neun Stunden. Darm gangr. Resektion von 39 cm Dünndarm. M. K. mit axialer Anastomose. Netz infarziert, wird teilweise reseziert. Anlegen des Knopfes in 10 Min. Radikaloperation. Geheilt entlassen den 25. II.

31. G. U., 31-j., Knecht. Eintritt 26. IX. Hernia ing. text. inc. gangr. Hernio-Laparotomie. Darmresektion M. K. Incarceration besteht viermal 24 Stunden. Bruchsack stark gespannt. Phlegmonöse Schwellung. Rötung und starke Schmerzhaftigkeit desselben. Es wird die Diagnose auf Periherniaere Phlegmone gestellt und die Laparotomie über dem Poupartschen Bande ausgeführt. Eröffnung der Bauchdecken 4 cm oberhalb dem Leistenbande, parallel zu diesem in einer Ausdehnung von ca. 13 cm. Verschluß des zu- und abführenden Darmschenkels. Resektion. Axiale Anastomose mit Murphy-Knopf. Abtamponade gegen die Bruchpforte und Durchführung des Tampons durch den Laparotomie-Wundwinkel. Eröffnung des Bruchsackes, indem der Darm perforiert ist. Debridement. Ausräumung des Bruchinhaltes. Drainage und Austamponieren der Bruchsackhüllen. Offene Wundbehandlung. Lockerung beider Tamponaden am sechsten Tage, post. Op. Entfernung derselben am zehnten Tage. Geheilt entlassen den 3. XI.

Keilexcision.

1. Sch. J., 73-j., Posamenter. Eintritt 24. XII. Hernia crur. dext. gangr. Littré. Einklemmung seit vier Tagen. Bruch klein, spärliches, kaum getrübtes Bruchwasser. Dünndarm mit einer Kuppe sichtbar. Debridement. Darm an einer

Stelle adhaerent. Incarcerierter Darmteil gangränös, keilförmig. Die Basis des Keiles 4 cm messend, fast den ganzen Darm bis zur Ansatzstelle des Mesenteriums einnehmend. Keilresektion. Vereinigung durch Naht. Versenkung. Schluß des Schenkelkanales durch drei Knopfnähte. Exitus den 26. XII. Sektion. Naht hält. Keine Peritonitis. Myodegener. cordis. Pericarditis.

2. B. A., 56-j., Hausfrau. Eintritt 31. VII. Hernia fem. inc. gangr. Littré. Einklemmung seit 18 Stunden. Bruch klein. Bruchwasser geringe Menge, leicht haemorrhagisch, nicht übelriechend. Bruchinhalt: Netz und eingeklemmte Dünndarmschlinge. Nekrose ca. Fünffrankenstück groß, nicht ganz den mesenter. Teil des Darmes erreichend. Keilexcision. Vereinigung der Ränder mit Lembert-Naht. Sero-Serosanaht als zweite Reihe. Netzabtragung. Torquieren und Loslösen des Bruchsackes, hohe Abtragung desselben. Zirkumpubische Naht mit zwei Seidenfaden. Exitus den 3. VIII. Sektion. Perforations-Peritonitis. Am Mesentarialansatz die Perforation.
3. B. A., 63-j., Taglöhner. Eintritt 16. II. Hernia ing. dext. inc. gangr. Littré. Einklemmung seit drei Tagen bestehend, ziemlich straff. Bruch klein, derb. Darmschlinge stark mit dem Bruchsack verwachsen. Schwer aus der Incarceration zu befreien. Eingeklemmter Teil gangränös, Resektion desselben in Form eines Keiles. Genaue Darmnaht-Vereinigung durch doppelseitige Naht. Zuführendes Darmstück an Stelle der Incarceration etwas infiltriert und hyperaemisch. Bedingte Verlagerung. Radikaloperation. Geheilt entlassen den 17. III.
4. H. M., 63-j., Hausfrau. Eintritt 18. IV. Hernia crur. sin. inc. gangr. Littré. Incarceration seit 18 Stunden. Bruchgeschwulst gänseeigroß, sehr derb. Wenig, kaum getrübtes Wasser. Incarcerationsring derb, eng anschließend. Vorliegender Darm ist Dünndarm mit keilförmiger, partieller Wandgangrän. Excision einer keilförmigen Partie. Reposition und bedingte Fixation hinter der Bruchpforte. Radikaloperation durch zwei zirkumpubische Seidenfäden. Schluß der Wunde. Geheilt entlassen den 12. V.

Uebernähungen.

1. H. J., 31-j., Landwirt. Eintritt 13. VII. Hernia ing. dext. inc. gangr. Einklemmung seit 36 Stunden. Bruchsackhüllen und die des Testis gemeinsam, also Hernia congenita. Bruchwasser leicht getrübt, haemorrhagisch. Im Bruchsack das Coecum und Processus vermiformis. Processus gangränös. Resektion desselben. Coecum streifenförmige Gangrän an der vordern Wand von zirka 5 cm in der Zirkumferenz 1—1½ cm Breite. Uebernähung der ganzen Stelle. Mobilisierung des Coecums. Reposition. Bruchsack-Abtragung. Bassini. Geheilt entlassen den 10. VIII.
2. J. M., 66-j., Köchin. Eintritt 24. IV. Hernia crur. sinistr. inc. gangr. Einklemmung seit 56 Stunden. Bruchwasser in mäßiger Menge, leicht trübe. Incarcerierter Darm, der untern Dünndarmschlinge angehörig, zirka 20 cm lange Schlinge. Dunkelblau. Serosa glänzend. Gangränöse Stelle am Incarcerationsringe der zuführenden Schlinge. Wird übernäht, der übrige Darm scheint lebensfähig zu sein. Tonus gut. Zirkulation sichtbar und fühlbar. Peristaltik auslösbar und fortschreitend bis zur genannten Stelle. An einer Stelle des Mesenteriums subseröse, leichte Blutung. Exitus den 28. IV. Sektion Pneumonie.
3. S. E., 43-j., Arbeitersfrau. Eintritt 13. X. Hernia ing. inc. gangr. sinistr. Einklemmung seit drei Tagen. Bruch mäßig groß. Bruchwasser haemorrhagisch, nicht übelriechend. Ein ca. 10 cm langes Dickdarmstück vorliegend, das an der Kuppe eine ca. Zweifrankenstück große gangränöse Stelle zeigt, die übernäht wird. Reposition. Schluß der Bauchpforte. Geheilt entlassen den 30. X.
4. B. A., 56-j., Hebamme. Eintritt 18. I. Hernia fem. sin. inc. gangr. Einklemmung seit 60 Stunden. Hernie mäßig groß ziemlich stark gespannt. Bruchwasser wenig, kaum getrübt. Ganz kurzes Dünndarmstück vorliegend. Darm verhältnismäßig gut aussehend, hyperaemisch, blau-schwarz verfärbt, erholt sich sichtlich nach dem Debridement. Epitel glänzend. Am Einschnürungsringe eine kleine, streifenförmige, bran-

dige Stelle, die mit doppelreihiger Lembert-Naht übernäht wird. Reposition und Radikaloperation. Exitus nach 24 Stunden. Naht gehalten. Perforation einer höher gelegenen Stelle des Ileums.

5. G. S., 72-j., Landarbeiter. Eintritt 23. XII. Hernia crur. dext. inc. gangr. Einklemmung seit acht Tagen. Hernie mäßig groß. Patient kommt mit dem ausgesprochenen Bilde der Sterkorämie zur Operation. Puls klein, kaum fühlbar, frequent. Vorgelagerter Dünndarm befindet sich in relativ gutem Zustande. Erholt sich sichtlich nach dem Debridement und Bespülung mit heißer Kochsalzlösung. Streifenförmige Gangrän, die mit doppelreihiger Naht invaginiert wird. Amputation des lipomatös entarteten, nicht gangränösen Netzes, das an einigen Stellen adhaerent ist. Bedingte Verlagerung. Schluß der Bruchpforte. Exitus unmittelbar nach der Operation. Herzlähmung.
6. T. S., 67-j., Hausfrau. Eintritt 4. IX. Hernia crur. sin. inc. gangr. Einklemmungsdauer unbestimmt. Bruchwasser nicht übelriechend, etwas blutig tingiert. Darmschlinge stark hyperaemisch, etwas blau-schwarz verfärbt. Im Mesenterium ein subseröser, haemorrhagischer Bezirk. Pulsation sichtbar bis zur Ansatzstelle am Darm. Darm mit glänzendem Serosa-Ueberzug. Die Stelle der höchsten Konvexität verdächtig. Uebernähung desselben. Besprengung mit heißer physiologischer Kochsalzlösung. Bedingte Versenkung mit Katgutfaden hinter die Bruchpforte. Verschluß derselben. Auftreten einer Kotfistel nach 4 Tagen, die sich nach einigen Wochen von selbst schließt. Geheilt entlassen den 25. III.
7. M. K., 46-j., Fabrikarb. Eintritt 4. XII. Einklemmungsdauer zweimal 24 Stunden. Zirka faustgroße, prall gespannte Nabelhernie. Fast kein Bruchwasser, das getrübt ist. Bruchinhalt Netz und Dünndarm. Darm erholt sich nach Debridement und Bespülung mit Kochsalzlösung ziemlich rasch. Uebernähung einer verdächtigen Stelle an der Schnürfurche am abführenden Schenkel, Abtragung eines Teiles des nicht sicher gangr. Netzes. Umhüllung der Invaginationsstelle mit Netzstrumpf. Radikalop. Geheilt entlassen den 30. XII.

8. D. A., 57-j., Hausfrau. Eintritt 25. VI. Hernia crur. dext. inc. gangr. Littré. Einklemmung seit zwei Tagen, nicht sehr straff. Bruchwasser kaum getrübt, etwas haemorrhagisch, sehr spärlich. Dünndarm an der Kuppe incarc., daselbst nekrotisch. Uebernähung der betreffenden Stelle nach vorheriger Invagination durch Doppelnaht. Reposition. Fixation der Schlinge hinter die Bruchpforte durch zwei Katgutfaden. Schluß der Bruchpforte. Geheilt entlassen den 8. VII.
9. D. M. 56-j., Hausfrau. Eintritt 3. I. Hernia fem. sin. inc. gangr. Einklemmung seit zwei Tagen, relativ schlaff. Darm in verhältnismäßig gutem Zustande. Nach Debridement scheint er sich zu erholen mit Ausnahme an einer Stelle des zuführenden Schenkels am Incarcerationsringe, hier streifenförmige, nicht ganz sicher zu konstatierende Gangrän, die zirka ein Drittel der Darmzirkumferenz einnimmt. Uebernähung derselben. Radikaloperation. Geheilt entlassen den 29. I.
10. W. F., 83-j., Hausfrau. Eintritt 8. V. Hernia fem. dextr. inc. gangr. Littré. Einklemmung seit drei Tagen. Bruch stark gespannt, gerötet, Gewebe infiltriert. Nach Eröffnung des Bruchsackes entleert sich ein jauchiges, trübes Bruchwasser. Dünndarm nur mit einem Teil der Wandung eingeklemmt (Littré). Vorsichtiges Debridement, nach vorheriger Spülung und Austupfen der Bruchsackhöhle. Auf der höchsten Kuppe eine ca. linsengroße Perforationsstelle in einem nicht großen, gangränösen Bezirke. Uebernähung. Bedingte Verlagerung. Und Fixation in der Bruchpforte nach partiellem Schlusse derselben. Drainage des Bruchsackes. Geheilt entlassen den 23. VII.
11. Sch. B., 52-j., Näherin. Eintritt 3. IV. Hernia ing. dextr. inc. gangr. intermuscularis. Ileus besteht seit zwei Tagen. Der plattgedrückte, schwarzverfärbte Bruchsack ist ganz von der Aponeurosis des Muskel Obliq. externus bedeckt, welche in glänzenden Streifen über den Tumor hinwegzieht. Der Bruchsack ist somit nach oben von der inneren Bruchpforte gedrängt zwischen M. Ob. extr. und Oblig. intern. Transversus. Darm zeigt kleine grauschwarze Stelle

mit Serosadefekt, welche nach Invagination mit zweireihiger Etagenaht übernäht wird. Netz beschädigt und wird reseziert, stumpf versenkt. Radikaloperation. Geheilt **entlassen den 30. IV.**

12. H. F., 66-j., Hausfrau. Eintritt 24. VI. Hernia fem. dext. inc. gangr. Epiplo-Enterocele. Ileus seit zwei Tagen. Hernie mäßig gespannt. Viel haem. Bruchwasser. Bruchinhalt Netz und Darm. Netz thrombosiert, schwarz, am Bruchsacke und Darm adhaerent. Verdächtige Drucknekrose am Einschnürungsring des Darmes. Uebernähung mit zweireihiger Sero-Serosanaht. Versenkung. Radikaloperation. Exitus am neunten Tage nach Operation an Perforation des zweiten Schnürringes. Diffuse Peritonitis. **Uebernähte Stelle intakt.**

13. M. M., 90-j., Hausfrau. Eintritt 7. III. Hernia ing. dext. inc. gangr. Einklemmung seit 1½ Tagen, relativ schlaff. Bruch mäßig groß und gespannt. Im Bruchsacke, der im Verhältnis zum Bruch wenig geräumig ist, befindet sich das Coecum samt App. Coec., ungefähr auf der Höhe des äußeren Leistenringes. Am Dünndarm, der fast senkrecht nach oben verläuft, befindet sich hart an dem innern Seitenringe eine etwas verdächtige Stelle, die übernäht werden kann. Reposition. Radikaloperation. **Geheilt entlassen den 24. III.**

Literaturverzeichnis.

1. *Ackermann.* Ueber operative Behandlung brandiger Darmbrüche in schwed. Krankenhäusern während der Jahre 1901—1910.
   Nord. med. Arch. Abt. 7. 1911.
2. *Bärlocher.* Zur Behandlung gangr. Leisten- und Schenkelbrüche.
   Deut. Zeit-Schr. für Chirg. Bd. 83. 1906.
3. *Perkovsky.* Erfahrungen bei der operativen Behandlung des abgeklemmten brandigen Darmes.
   Deut. Zeit-Schr. für Chirg. Bd. 109. 1911.
4. *Boese.* Experimentelle Untersuchung über die vermehrte Sekretion des Kaninchendarmes bei Darmverschluß.
   Deut. Zeit-Schr. für Chirg. Bd. 102. 1909.
5. *Bundschuh.* Zur Pathologie und Therapie der Brucheinklemmungen.
   Beitrag zur kl. Chirg. 1901. Bd. 31.
6. *Crampe.* Uebernähung gangränös verdächtiger und gangränöser Schnürfurchen am Darme.
7. *Dieffenbach.* Electric. Treatement of intestinal obstruction and postoperativ paralysis of the bowel.
   Jurnal of the americ. med. Assoc. B. 56, No. 15. 1912.
8. *Fuchsig.* Ueber die an der Klinik Hochenegg in den letzten zwölf Jahren ausgeführten Darmresektionen. 1901.
   Deut. Zeit-Schr. für Chirg. Bd. 61.
   Beitrag zur kl. Chirg. 1903. Band. 38.
9. *Fuchsig und Hain.* Ueber 175 Brucheinklemmungen.
   Deut. Zeit-Schr. für Chirg. Bd. 69. 1903.
10. *Gelpke.* Die Anwendung des Murphyknopfes in der Magen- und Darmchirurgie von 1896—1905.
    Deut. Zeit-Schr. für Chirg. Bd. 81. 1906.
11. *Gelpke-Schlatter.* Lehrbuch der praktischen Chirurgie für Studierende und Aerzte. 1913.
12. *Graefe.* Zur Behandlung brandverdächtiger Darmschlingen.
    Deut. Zeit-Schr. für Chirg. 1893. Bd. 35.
13. *Graser.* Herniologie. Handbuch der praktischen Chirurgie, von Bergmann, Bruns und Garre. 1913.
14. *Gussew.* Beitrag zur Therapie der eingeklemmten Brüche auf Grund von 420 Fällen.
    Deut. Zeit-Schr. für Chirg. Bd. 124. 1913.
15. *Heidenhaim.* Beitrag zur Pathologie und Therapie des Darmverschlusses Langenbecks.
    Archiv. Bd. 55.
16. *Hesse.* Ein Beitrag zur Behandlung gangränöser Hernien mittelst Laparotomie.
    Münch. med. Wochenschrift. Seite 2534.
17. *Hesse.* Die Behandlung gangränöser Hernien.
    Beitrag zur kl. Chirg. 1907. Bd. 54.
18. *Hilgenreiner.* Bericht über 828 operativ behandelte Hernien.
    Beitrag für kl. Chirg. 1904. Bd. 41.

19. *Lessing.* Zur Behandlung des eingeklemmten Bruches.
Deut. Zeit-Schr. für Chirg. Bd. 74. 1904.
20. *Litthauer.* Ueber Netztorsion und Netzeinklemmung.
Deut. Zeit-Schr. für Chirg. Bd. 104. 1910.
21. *Martin.* Ueber primäre Darmresektion bei gangränösen Hernien.
Arch. für Chirg. 1903. Bd. 71.
22. *Martina.* Ueber primäre Darmresektion bei gangränösen Hernien.
Langenbecks Archiv. Bd. 71.
23. *Mardwedel.* Klinische Erfahrungen über den Wert des Murphyknopfes.
Chirurgenkongreß 1897.
24. *Mardwedel.* Ueber Entero-Anastomosen.
Beitrag zur kl. Chirg. 1895. Bd. 13
25. *Mikulicz.* Ueber Behandlung brandiger Brüche.
Berl. kl. Wochen-Schr. 1892.
26. *Mühsam.* Ueber die Anwendung des Murphyknopfes am Dickdarme.
Deut. Zeit-Schr. für Chirg. Bd. 105. 1910.
27. *Neuwiller.* Beitrag des Murphyknopfes bei Magen- und Darm-Operationen.
Langenbecks Archiv. Bd. 69.
28. *Petersen.* Beiträge zur klinischen Chirurgie. Bd. 62.
29. *Plumer.* Testing the viability of strangulated intestine.
Americ. med. Assoc. Bd. 54, No. 10.
30. *Reichel.* Pathologie des Ileus und Pseudoileus.
Zeit-Schr. für klin. Med. 1890. Bd. 17.
31. *Sachs.* 33 Darmresektionen aus der chirurgischen Klinik von Prof. Kocher in Bern.
Deut. Zeit-Schr. für Chirg. Bd. 32. Ein Beitrag zur Frage der Darmresektion bei gangränösen Hernien. 1891.
32. *Schloffer.* Beiträge zur klinischen Chirurgie. Bd. 32.
33. *Tauffer.* Prophylaktische Darmumwickelungen mit Netz.
Revue de Chirg. 29. Jahrgang, 7.
34. *Tschalusow.* Zur Therapie der eingeklemmten Brüche.
Chirurgia 1912. Bd. 32.
35. *Weyprecht.* Erfahrungen über die Operation des eingeklemmten Bruches.
Archiv für Chirg. 1903. Bd. 71.
36. *Widmer.* Spontanheilung eines Anus praeter natural. nach Hernien-Incarceration und Kotphlegmone.
Korrespondenzblatt für Schweiz. Aerzte. 1908.
37. *Wilms.* Der Ileus. Deut. Chirg. 1906. Lieferung 46.
38. *Witzel.* Der Bruchschnitt des praktischen Arztes.
Deut. Zeit-Schr. für ärztl. Fortbildung. 1904. Seite 210.
39. *Wullstein Willms.* Lehrbuch der Chirurgie. Bd. 2.